DE LA

TUBERCULOSE DU PHARYNX

ET DE

L'ANGINE TUBERCULEUSE

PAR

J.-E. Henri BARTH

DOCTEUR EN MÉDECINE DE LA FACULTÉ DE PARIS
INTERNE LAURÉAT (MÉDAILLE D'OR) DES HOPITAUX
MEMBRE DE LA SOCIÉTÉ ANATOMIQUE
MEMBRE DE LA SOCIÉTÉ CLINIQUE

ROYAL COLLEGE OF PHYSICIANS EDINR. LIBRARY

PARIS

ASSELIN ET Cie, LIBRAIRES DE LA FACULTÉ DE MÉDECINE

PLACE DE L'ÉCOLE-DE-MÉDECINE

1880

R38360

INTRODUCTION

A mesure que la science médicale se perfectionne, que les observations deviennent plus nombreuses et plus précises, que la clinique et l'anatomie pathologique se prêtent plus constamment un mutuel appui, on voit des questions considérées comme insignifiantes prendre d'un jour à l'autre une importance inattendue, et des formes morbides nouvelles trouver leur place dans le cadre nosologique. — Et cependant il est rare que l'on rencontre une maladie véritablement nouvelle ; presque toujours il s'agit d'une affection ou d'une forme morbide connue depuis longtemps, mais qui n'a pas obtenu l'attention qu'elle méritait, qui n'a pas été étudiée d'une manière précise et spéciale et qui est restée perdue dans la foule des faits cliniques. — Qu'un esprit actif et vulgarisateur rencontre la trace, il saura la suivre et en reconnaître les détours ; il rapprochera des faits épars, trouvera le lien qui les unit et, à des notions vagues et sans portée pratique, fera succéder des idées utiles et précises.

Il en est ainsi de la question qui nous occupe : à peine soupçonnait-on il y a dix ans l'existence de la tuberculose pharyngée ; les quelques travaux qui avaient cherché à la mettre en relief étaient restés inconnus, ou avaient produit peu d'impression. Il a suffi qu'un médecin distingué, Isambert, rencontrât quelques cas de cette affection et les fît connaître à la Société des hôpitaux, pour que l'angine tuberculeuse fût admise par la majorité des médecins, et pour qu'elle prît place parmi les manifestations importantes et spéciales de la tuberculose.

Il y a peut-être quelque témérité à reprendre cette œuvre, et à prétendre compléter un tableau clinique que les successeurs d'Isambert se sont bornés à reproduire sans y rien changer. Cependant plusieurs motifs nous ont encouragé à tenter cette entreprise.

Quand Isambert, séduit par plusieurs faits presque identiques qui s'étaient présentés successivement à ses yeux, composa son mémoire bien connu sur la tuberculose pharyngée, il n'avait envisagé qu'une partie de la question, et n'avait observé qu'une seule forme, la plus frappante il est vrai, de la maladie qu'il entreprenait de décrire. — De plus il n'avait pu traiter l'anatomie pathologique avec des détails suffisants : les autopsies manquaient, et les études histologiques, trop peu répétées, ne donnaient pas des résultats absolument précis. — Sans doute, s'il avait vécu plus longtemps, Isambert aurait tenu à compléter par un travail d'ensemble une étude dont il ne se dissimulait pas les lacunes : déjà, en 1876, éclairé par de nouveaux faits, il avait publié un second mémoire destiné à rectifier les conclusions erronées ou trop absolues du premier,

mais on sait comment une mort aussi prompte qu'inattendue vint l'arracher à ses travaux et remettre à d'autres la tâche de les achever.

Par un concours fortuit de circonstances nous nous sommes trouvé, depuis l'année dernière, en mesure de recueillir, tant à l'hôpital Saint-Louis qu'à l'hôpital Cochin, un nombre relativement considérable d'observations de tuberculose pharyngée, et le hasard a voulu que parmi ces faits nous rencontrions des types des différentes formes anatomiques et cliniques que peut revêtir l'angine tuberculeuse. De plus, six des malades que nous avions observés ont succombé entre nos mains, ce qui nous a permis de faire très minutieusement et très complètement leur autopsie, de pratiquer des examens histologiques et de les multiplier autant que nous l'avons cru nécessaire. Nous nous sommes donc trouvé en possession de matériaux importants et qui avaient le mérite d'être entièrement personnels.

Enhardi par ce premier résultat et encouragé par l'approbation bienveillante de notre excellent maître, M. le Dr Bucquoy, nous avons tenté, non de refaire, mais de compléter l'œuvre si originale d'Isambert. Nous avons joint aux résultats de nos propres recherches ceux des observations assez nombreuses publiées depuis dix ans tant en France qu'à l'étranger, et muni de ces documents nous nous sommes cru en état d'entreprendre avec quelques chances de succès une monographie complète de la tuberculose pharyngée. — Nos lecteurs apprécieront si nous avons réussi.

Digitized by the Internet Archive
in 2015

https://archive.org/details/b21707868_0

DE LA

TUBERCULOSE DU PHARYNX

ET DE L'ANGINE TUBERCULEUSE

DÉFINITION ET DIVISION DU SUJET

Sous le double titre que nous avons inscrit au haut de la première page de ce travail, nous comprenons toutes les manifestations, tant aiguës que chroniques, de la tuberculose sur la gorge, soit que l'infection des parois pharyngiennes par le tubercule étant accompagnée de phénomènes inflammatoires donne lieu à une véritable *angine*, soit que la tuberculisation, sans éveiller de réaction phlegmasique, se borne à produire des infiltrations et des ulcérations plus ou moins étendues. Ces deux formes sont d'ailleurs souvent associées ou successives, et les deux dénominations, employées indistinctement pour la commodité du langage, n'ont jamais servi à établir des distinctions cliniques ou anatomiques bien précises. Nous ne chercherons pas à préciser davantage, et nous continuerons à nous servir indifféremment des deux termes, en nous réservant de qualifier par d'autres noms les formes et les variétés que nous croirons devoir admettre.

Il y a selon nous quelque chose de très artificiel dans la réunion souvent essayée des manifestations tuberculeuses de la bouche et de celles de la gorge, sous le nom de tuberculose bucco-pharyngée.

D'abord, comme nous le prouverons plus loin par la statistique, la tuberculose buccale et la tuberculose pharyngée sont rarement réunies; ensuite, et ce point est beaucoup plus important, elles ne se ressemblent en aucune façon, ni par leurs symptômes, ni par leur marche, ni par leur pronostic. Quelle relation établir entre la tuberculisation de la gorge et celle de la langue par exemple? Ici nous voyons une lésion toute locale, ordinairement très circonscrite, qui se développe lentement, ne donne lieu qu'à une gêne légère de la parole et de la mastication, qui peut rester stationnaire pendant des mois et des années et parfois se cicatriser; là, une maladie à développement rapide, à généralisation fréquente, dont le retentissement sur l'état général est pour ainsi dire immédiat. dont les symptômes acquièrent promptement une gravité redoutable, et qui, par l'entrave qu'elle apporte à l'alimentation, par les douleurs, par la salivation qu'elle provoque presque toujours, amène à peu près fatalement un dépérissement rapide. Sans doute l'une et l'autre affection sont le résultat d'une même cause : la tuberculose ; et anatomiquement leurs lésions sont analogues; mais la diathèse ne se manifeste pas dans les deux cas de la même manière, elle affecte une marche toute différente et elle entraîne des conséquences d'une gravité très inégale. Il y a donc autant de raison à séparer la tuberculose buccale de la tuberculose pharyngée, qu'à décrire à part celle du testicule et celle des voies urinaires.

Plus rationnelle sans doute était la réunion proposée par Isambert de la tuberculose pharyngée avec celle du larynx; mais elle est loin de convenir à tous les faits : si, dans certains cas, la tuberculisation de la gorge marche concurremment ou consécutivement à celle du larynx, dans d'autres

faits, au moins aussi nombreux, elle se développe d'une manière primitive, et accomplit toutes ses phases sans être accompagnée d'aucune altération du côté du larynx. Il est donc utile et même nécessaire de séparer la tuberculose pharyngée de toutes les autres manifestations de la même maladie, et de la décrire à part : c'est ce que nous allons faire. Cependant, sans nous piquer d'une parfaite précision anatomique, nous ferons rentrer dans notre travail les lésions de l'isthme du gosier, que l'on rattache ordinairement à la bouche, mais qui présente avec le pharynx, dont il constitue le vestibule d'entrée, les affinités fonctionnelles et morbides les plus étroites.

Après un court chapitre consacré à l'*historique* de la question, nous aborderons l'*anatomie pathologique*, et nous exposerons le plus complètement possible les résultats fournis tant par l'étude des lésions à l'œil nu que par l'examen microscopique ; — ce travail n'étant pas une étude de la tuberculose en général, nous n'entrerons pas, à propos de la physiologie pathologique, dans les débats minutieux et peut-être un peu stériles, tant de fois renouvelés dans ces dernières années ; nous nous contenterons d'insister sur les détails d'histologie qui se rapportent spécialement à notre sujet. Nous dirons ensuite quelques mots d'*étiologie*, pour arriver rapidement à la *symptomatologie générale* de la tuberculose pharyngée, et à la description des différentes *formes cliniques*. Enfin nous passerons en revue, à propos du *diagnostic*, les caractères différentiels des principales affections gutturales, et nous terminerons par les trop courts chapitres du *pronostic* et du *traitement*. On trouvera à la fin de ce travail le recueil des observations personnelles et inédites qui ont servi à le composer.

CHAPITRE PREMIER

HISTORIQUE.

En dépit de l'antique usage qui veut que l'on aille chercher dans Hippocrate les premiers indices de toute question de pathologie, nous ne ferons pas remonter jusqu'aux auteurs anciens l'histoire de la tuberculose du pharynx : — cette histoire est en effet toute récente et ne date réellement que de quinze ou vingt ans.

Sans doute nous n'entendons pas soutenir que les anciens n'ont jamais vu les lésions tuberculeuses du pharynx, qui sont probablement aussi vieilles que la tuberculose elle-même, mais, s'ils les ont observées, ils ne leur ont pas accordé l'attention qu'elles méritaient, et ils n'en ont tracé aucune description reconnaissable.

Quel fonds pouvons-nous faire sur une citation d'Hippocrate, recueillie par Samuel Gee, et dans laquelle il est dit, à propos de la phthisie sévissant dans l'île de Thasos, « que la gorge des malades, dans la plupart des cas, fut douloureuse depuis le début jusqu'à la fin; qu'on y trouvait de la rougeur et de l'inflammation? »

Cette indication sommaire ne prouve rien; son défaut de précision permet de l'interpréter dans le sens qu'on préfère, il ne permet pas d'affirmer qu'Hippocrate ait vu réellement l'angine tuberculeuse chez les phthisiques.

Les renseignements fournis par les autres auteurs de l'antiquité sont tout aussi vagues et ne méritent pas d'être rapportés.

Morgagni (1), dont l'œuvre immense a touché pour ainsi dire à toutes les questions d'anatomie pathologique, rapporte

(1) Morgagni, *De sedibus et causis morborum*, epist. XIX, § 50 ; epist. XXVIII, § 12.

dans deux passages différents, l'observation d'un homme qui mourut de suffocation et qui offrit, avec de graves lésions pulmonaires, des ulcérations de la partie supérieure du pharynx. L'illustre anatomiste rapporte le fait en ces termes : « Vir erat, cui, inter deglutiendum, potionum pars redibat per nares. Huic palatum osseum erat integrum; at molle, simul cum uvula, non recens ulcus absumpserat, ad cicatricem, quantum oculis perspici poterat, jam perductum, sed qua perspici non licebat etiam tum perstans, ut vel ea quæ screatu reddebantur, significabant. Cum his tussis aliquando, et alia ejusmodi, quamvis levia et ambigua, suspicionem movebant ulceris sese deorsum extendentis. Quam auxit subita mors suffocati instar. Pharyngis tamen inferior pars et quæ hac intercipitur larynx, et huic subjectus arteriæ asperæ canalis erant omnino illæsa : quanquam sinistri pulmonis inferiorem lobum, cum attrectarem durum, cum secarem, magna ex parte corruptum offendi. Ulcus autem ad superiores pharyngis partes et ad posteriora nasi foramina se perduxerat, ibique perstabat. »

Baumès (1), dans son Traité de la phthisie pulmonaire, a mentionné les ulcérations de la bouche comme un phénomène fréquent dans la période cachectique.

Bayle (2) a également insisté sur les aphthes des phthisiques, et les décrit en ces termes : « Lorsque les phthisiques ont des aphthes, cette affection éruptive commence par une altération de la membrane muqueuse qui se couvre d'une infinité de petites plaques blanches, comme argentées. Au moment où ces petites plaques se détachent, elles laissent apercevoir la membrane muqueuse qui est uniformément excoriée et très douloureuse. — J'ignore à quoi tient précisément cette éruption des aphthes chez les phthisiques, mais on ne peut pas l'attribuer au contact de la matière purulente; — quel-

(1) Baumès, *Traité de la phthisie pulmonaire,* t. II, p. 76. Paris, 1798.
(2) Bayle, *Recherches sur la phthisie pulmonaire,* p. 614. Paris, 1810.

ques faits prouvent évidemment qu'elle tient à une disposition générale. »

Peu d'années plus tard J. Frank (1), dans son Traité de pathologie, faisait de fréquentes allusions aux aphthes des phthisiques, et les décrivait comme un phénomène grave et de mauvais augure; mais il ne donne aucun détail qui permette de reconnaître s'il avait réellement étudié les lésions tuberculeuses de la muqueuse buccale. Enfin Dugès (2), en 1829, mentionne la diathèse tuberculeuse parmi les causes des aphthes; il signale l'apparition des ulcérations buccales dans la phthisie comme d'un mauvais augure et « un signe à peu près certain qu'il en existe de plus fâcheuses encore dans le canal intestinal. »

Malgré l'opinion de M. Julliard, auquel nous empruntons ces citations, il ne nous paraît nullement certain que ces différents auteurs aient vu et étudié les véritables ulcérations tuberculeuses de la bouche et de la gorge. Les termes mêmes dont ils se sont servis, les caractères qu'ils assignent aux *aphthes :* fréquence, apparition à la période cachectique, début par une exsudation pultacée blanchâtre, tout cela se rapporte assez nettement au muguet des phthisiques, et la description de Bayle, qui est la seule un peu précise, répond beaucoup mieux à cette affection qu'à la tuberculose pharyngée.

Si les ulcérations tuberculeuses du pharynx avaient été réellement connues à cette époque, on ne s'expliquerait pas comment des observateurs aussi distingués et aussi consciencieux que Louis et ses élèves en ont été si peu frappés. — Louis (3) n'a rencontré que 4 cas d'ulcérations du pharynx sur 120 observations de phthisie, et il ne leur assigne aucun symptôme particulier. — Grisolle (4) se borne à dire que « dans

(1) J. Frank, *Praxis medica*, 1821.
(2) Dugès, *Dict. de méd. et de chir. prat.* Art. Aphthes. Paris, 1829.
(3) Louis, *Recherches sur la phthisie*, p. 181. Paris, 1843.
(4) Grisolle, *Pathologie interne*, 5e édit., t. II, p. 474.

la bouche et dans le pharynx on trouve parfois une petite inflammation diphthéritique avec érosion du corps muqueux. »

Enfin Valleix (1), encore moins explicite, mentionne simplement l'existence, dans quelques cas rares, de petites ulcérations pharyngées et œsophagiennes.

On peut donc affirmer, sans crainte d'être contredit, que vers cette époque les lésions tuberculeuses de la gorge, ou n'avaient pas été observées, ou du moins n'avaient pas été rattachées à la phthisie.

C'est à M. Ricord que revient l'honneur d'avoir le premier soupçonné, affirmé même l'origine tuberculeuse de certaines lésions de la langue, de la face muqueuse des lèvres et des joues, qui avaient passé inaperçues jusqu'alors, ou avaient été rapportées à la syphilis. On en trouve la preuve dans la thèse de M. Buzenet (2), qui renferme une observation très nette d'ulcération tuberculeuse de la langue, avec diagnostic différentiel. — De plus, dans une communication orale faite à M. Julliard en 1865, l'éminent médecin de l'hôpital du Midi affirma « avoir observé depuis de longues années sur le voile du palais, les amygdales, le pharynx, la langue, et aussi sur la face muqueuse des lèvres et des joues, des ulcérations considérées jusqu'alors comme syphilitiques, et dont la véritable cause, suivant lui, n'était autre que la phthisie pulmonaire. Il établissait une analogie complète entre ces ulcérations tuberculeuses de la bouche, et celles que les phthisiques présentent si communément dans les voies aériennes et dans le canal intestinal. »

Mais ces observations étaient restées inédites et nul n'avait entrepris l'étude spéciale de ce chapitre intéressant de pathologie. C'est alors qu'un interne distingué des hôpitaux de Paris, M. Julliard, fit de cette question le sujet de sa thèse

(1) Valleix, *Guide du médecin praticien*, 2e édit., t. I, p. 492.

(2) Buzenet, *Du Chancre de la bouche ; son diagnostic différentiel* (*Thèses de Paris*, 1858).

inaugurale (1) et traça des ulcérations tuberculeuses de la gorge un tableau qui, à beaucoup d'égards, n'a pas été dépassé. — A la vérité, il confondit dans une description commune les ulcérations de la bouche et celles de la gorge, mais il ne laissa pas de distinguer et de faire remarquer les profondes différences qui les séparent : début aigu, marche envahissante, généralisation rapide des ulcérations pharyngées, début insensible, développement circonscrit, état longtemps stationnaire des ulcérations buccales et linguales. Il observa et décrivit les troubles fonctionnels graves et les symptômes douloureux qui accompagnent l'angine tuberculeuse, en opposition avec la gêne insignifiante et les douleurs souvent nulles qui résultent des ulcérations buccales et linguales. — Mais le petit nombre des faits dont il disposait ne lui permit sans doute pas d'essayer une division dont il sentait toute l'utilité.

L'histoire clinique de la tuberculisation pharyngée est faite, au moins dans ses traits principaux, dans la thèse de Julliard, et cependant cet auteur n'en prononce pas le nom : il ne croit pas à l'origine tuberculeuse des altérations qu'il décrit si bien, et il les considère seulement comme un résultat indirect de la diathèse et de l'état général qui en est la conséquence. Il n'avait pas à sa disposition l'examen microscopique, qui aurait certainement changé, sur ce point, sa manière de voir.

Vers la même époque, en Allemagne, B. Wagner (2) publia, sans observation clinique, le compte rendu de l'autopsie d'un individu mort de tuberculose généralisée, et qui avait présenté sur la muqueuse du pharynx et du voile du palais des lésions en tout comparables à celles relatées dans les observations de Julliard : ulcérations lenticulaires ou irrégulières entourées de petits nodules grisâtres, légèrement saillants. L'examen histologique fit voir que ces nodules étaient constitués par

(1) Julliard, *Des Ulcérations de la bouche et du pharynx dans la phthisie pulmonaire* (*Thèses de Paris*, 1865).

(2) B. Wagner, *Archiv für Heilkunde*, *VI Jahrgang*. Heft 4, 1865.

des granulations tuberculeuses et que les ulcérations résultaient de la destruction, de l'élimination de ces tubercules.

L'année suivante O. Weber (1), de son côté, rapporta dans le Compendium de Pitha et Billroth, les résultats de l'examen de trois faits de tuberculose pharyngée. Il n'hésita pas à reconnaître la nature tuberculeuse des lésions, et fit ressortir l'analogie qu'elles présentent avec les lésions similaires de l'intestin.

En 1870, peu de temps après les recherches de MM. Vulpian et Liouville sur les ulcérations tuberculeuses de la langue, les faits relatés par B. Wagner et par O. Weber reçurent une nouvelle confirmation. E. Wagner (2) publia sous le titre bizarre de Lymphadénome tuberculeux, un mémoire important dans lequel sont rapportés deux examens histologiques de tuberculose du pharynx, et où les principaux détails anatomiques sont indiqués d'une manière très précise. Mais, en lisant ce travail, on ne peut qu'être surpris des conclusions de l'auteur, qui sacrifie anatomie pathologique, physiologie et clinique, et refuse aux lésions qu'il décrit le nom de lésions tuberculeuses, parce que des préparations à l'acide chromique lui ont fait voir l'apparence d'un stroma réticulé dans les granulations (!).

Ces différents travaux, peu détaillés, et présentés à titre accessoire, ne furent pas remarqués, et, malgré l'importante thèse de Julliard, l'angine tuberculeuse n'avait pas encore pris rang dans la science, quand Isambert, en 1871, commença ses travaux sur cette question. — Pendant le cours de ses recherches sur l'angine scrofuleuse, il rencontra une malade qui portait sur la luette et sur le voile du palais des lésions dont l'aspect lui parut différer absolument de tout ce qu'il avait

(1) O. Weber, *Pitha und Billroth's Handbuch der allgemeinen und speciellen Chirurgie*, Bd. III, p. 360, 1866.

(2) E. Wagner, *Der Tuberkelæhnliche Lymphadenom* (*Archiv für Heilkunde*, XI, 1870).

vu jusqu'alors. C'étaient des plaques irrégulières à contours sinueux, dont la surface, gaufrée, mamelonnée, couverte d'éminences un peu jaunâtres, était entourée d'un liséré inflammatoire fort étroit. Ailleurs on distinguait des granulations blanchâtres, isolées, analogues à des grains de semoule, qui semblaient enchâssées dans l'épaisseur de la muqueuse. — La malade toussait depuis cinq à six mois et présentait des signes évidents de tuberculose pulmonaire au début. — On essaya en vain de tous les moyens pour modifier l'état de la gorge : au bout de deux mois on vit se développer les symptômes d'un œdème glottique avec menace de suffocation ; peu de temps après, une poussée de phthisie aiguë emporta la malade.

Isambert ne laissa pas d'être intrigué par ce fait exceptionnel ; il crut cependant pouvoir l'envisager comme une variété insolite de l'angine scrofuleuse.

Mais, peu de temps après, il eut l'occasion d'observer un autre malade qui présenta également, avec les symptômes d'une phthisie rapide, une éruption de granulations grises sur la muqueuse pharyngienne : — ces granulations, d'abord acuminées, punctiformes, ne tardaient pas à s'ulcérer, et donnaient lieu à des pertes de substance très douloureuses. — Isambert n'hésita plus à reconnaître dans cette affection singulière une manifestation gutturale de la tuberculose, et présenta le malade à la Société médicale des hôpitaux avec le diagnostic de *granulie miliaire aiguë de la gorge*. Peu de temps après, ce malade mourut, et l'examen histologique, fait par M. Troisier sous la direction du professeur Vulpian, révéla l'existence de granulations tuberculeuses dans les parois du pharynx et confirma ainsi le diagnostic d'Isambert.

En 1873, M. Koch, un de ses élèves, exposa dans sa thèse inaugurale (1) les idées nouvelles suggérées par cette décou-

(1) Koch, *De l'Angine scrofuleuse et de la granulie pharyngo-laryngée* (*Thèses de Paris*, 1873).

verte, et tenta d'établir un parallèle entre l'angine scrofuleuse et l'angine tuberculeuse.

Un peu plus tard, M. le Dr Bucquoy présenta à la Société médicale des hôpitaux deux nouvelles observations de la même maladie, à laquelle il donna la dénomination très heureuse de *phthisie gutturale*. — Dans l'un de ces cas, l'examen microscopique, très minutieusement fait par M. Hanot, avait montré une fois de plus l'existence des granulations miliaires dans la muqueuse pharyngienne. — Les discussions qui suivirent fournirent à MM. Hayem et Martineau l'occasion de relater des faits analogues, et ces discussions fort intéressantes jetèrent plus de jour sur la question de l'angine tuberculeuse que n'auraient pu le faire de volumineux mémoires.

En 1875, Isambert entreprit de réunir ses observations antérieures en une description systématique, et publia dans les *Annales des maladies de l'oreille et du larynx* un mémoire détaillé sur la tuberculose miliaire aiguë de la gorge (1). — Ce travail intéressant est un tableau aussi complet que possible des phénomènes cliniques de la maladie, tels qu'ils s'étaient montrés chez les malades étudiés à la Société des hôpitaux. Mais on ne peut se défendre d'une certaine surprise en voyant qu'Isambert n'avait eu connaissance d'aucun des travaux antérieurs, qu'il n'avait même pas lu l'importante thèse de Julliard et les trois belles observations de tuberculose pharyngée qui y sont contenues. Ce défaut de renseignements bibliographiques fut cause qu'Isambert n'envisagea pas son sujet d'une manière complète : bien qu'il eût senti nettement qu'il fallait faire de l'angine tuberculeuse une maladie à part, on le voit constamment la confondre avec la tuberculose du larynx, et l'opposer, comme forme aiguë, à la phthisie laryngée de forme chronique. Quant aux variétés subaiguë et chronique de l'angine tuberculeuse, il n'en fait aucune mention.

(1) Isambert, *Ann. des mal. de l'oreille et du larynx*, t. I, 1875, p. 77.

Il sentit ces lacunes lorsque, peu de temps après, d'autres faits, d'une allure fort différente, se présentèrent à son observation, et il consigna les résultats de ses nouvelles recherches dans un second mémoire (1) publié aussi dans les *Annales des maladies de l'oreille et du larynx*.

Presque en même temps, un médecin allemand, Frænkel de Berlin (2), s'inspirant des travaux d'Isambert, publia un petit mémoire assez complet, basé sur six faits personnels, et dans lequel il insiste sur la variété des formes cliniques que peut offrir l'angine tuberculeuse.

Depuis lors, plusieurs observations isolées ont paru dans les journaux de médecine tant français qu'étrangers, parmi lesquelles on peut citer celles de Secchi (3), de Breus (4), de Samuel Gee (5) ; — diverses thèses, dont celles de Sourris (6) et de Gelade (7), ont été publiées sur le même sujet ; enfin Spillmann (8) dans son importante thèse d'agrégation sur la tuberculisation du tube digestif, a consacré quelques pages, malheureusement trop brèves, à la tuberculose pharyngée.

On le voit, la question est dès maintenant connue dans ses traits principaux, mais la rareté des observations n'a pas permis jusqu'à présent qu'elle fût étudiée d'ensemble. Aujourd'hui, grâce à de nombreuses recherches, les documents se sont multipliés, et une monographie de la tuberculose pharyngée ne présente plus de difficultés insurmontables.

(1) Isambert, *Ann. des mal. de l'oreille et du larynx*, t. II, 1876, p. 162.

(2) Frænkel, *Ueber die Miliartuberkulose des Pharynx* (*Berl. Klin. Wochensch.*, 46 et 47, 1876).

(3) Secchi, *Berliner klinische Wochenschrift*, 1877.

(4) Breus, *Wiener med. Wochenschrift*, 1878.

(5) Gee, *S. Barthol. hosp. reports.*, vol. VII et XI.

(6) Sourris, *De l'Angine tuberculeuse* (*Thèses de Paris*, 1877).

(7) Gelade, *De la Tuberculose bucco-pharyngée* (*Thèses de Paris*, 1878).

(8) Spillmann, *De la tuberculisation du tube digestif* (*Thèses d'agrégation, Paris*, 1878).

CHAPITRE II

ANATOMIE ET PHYSIOLOGIE PATHOLOGIQUES.

Les lésions anatomiques de la tuberculose pharyngée sont d'une étude aussi facile qu'intéressante, car elles se développent pour ainsi dire sous les yeux de l'observateur. Pendant la vie même on peut, par l'inspection souvent répétée de la cavité gutturale, suivre les progrès de l'altération, assister à ses différentes phases, et reconnaître avec précision tous les détails de son développement.

Mais ce que l'œil ne peut voir, ce que l'observation la plus attentive ne saurait révéler, c'est la texture intime de cette muqueuse, de ces glandes, de ces vaisseaux altérés, c'est la constitution élémentaire des produits morbides, et la marche du processus pathologique. Ici l'intervention du microscope est nécessaire, et elle est d'une grande efficacité : c'est en effet grâce à l'histologie qu'on a pu démontrer la nature véritablement tuberculeuse des lésions que chacun croyait vulgaires, et que l'on attribuait à je ne sais quelle influence diathésique exercée sur les tissus. On ne s'étonnera donc pas si nous consacrons une partie importante de ce chapitre à la description des altérations microscopiques, dont nous avons pu faire une étude approfondie.

Pour fixer les idées et rendre plus intelligibles les détails d'anatomie pathologique, nous avons cru utile de rappeler ici quelques faits d'anatomie normale, relatifs surtout à l'aspect extérieur et à la structure des parois du pharynx dans les différentes régions. C'est par là que nous commencerons ; mais, afin de ne pas allonger inutilement, nous aurons soin d'omettre tout ce qui ne se rapporte pas directement à notre sujet.

Ce chapitre sera donc divisé en trois parties : la première

consacrée à l'*anatomie normale,* la seconde aux *altérations macroscopiques*, la troisième aux *lésions histologiques.*

§ 1. — Aperçu d'anatomie normale.

Le *voile du palais*, que la plupart des anatomistes décrivent comme dépendance de la cavité buccale, mais qui par ses rapports et par ses fonctions appartient à l'appareil pharyngien, est facile à observer sur le vivant. La face antérieure est lisse, d'une coloration rosée, un peu pâle au niveau de son bord libre ; on y distingue, surtout vers la partie médiane, les orifices punctiformes d'un grand nombre de glandes muqueuses. Cette face est revêtue d'un épithélium pavimenteux stratifié, comprenant trente ou quarante couches, dont les plus superficielles sont formées de cellules aplaties qui tombent et se renouvellent incessamment. Au-dessous on arrive sur un stroma conjonctif médiocrement vascularisé, dont la couche superficielle, mince et dense, forme le chorion muqueux ; — la couche profonde sous-muqueuse, plus épaisse et plus lâche, est limitée par un feutrage assez serré qui se continue avec le périoste de la voûte palatine, et qui recouvre la couche glanduleuse. Celle-ci est très épaisse, continue et régulière, formée de grosses glandes en grappes dont les lobules serrés les uns contre les autres sont soutenus par une charpente conjonctive dans laquelle rampent les vaisseaux. Lorsque les glandes muqueuses sont hypertrophiées, il en résulte un épaississement énorme du voile du palais, qui peut atteindre 12 à 15 millimètres d'épaisseur. — Enfin on arrive sur la couche musculeuse, formée de faisceaux entre-croisés dans toutes les directions, et dont les insertions tendineuses concourent à former un plan fibreux résistant, connu sous le nom d'aponévrose palatine.

La *luette*, longue de 10 à 15 millimètres, est constituée pres-

que en totalité par des glandes muqueuses formant un revêtement complet, plus épais en avant qu'en arrière, au milieu duquel est comme noyé le petit muscle azygos de la luette. — L'épithélium est moins épais que celui du voile du palais ; le tissu sous-muqueux, plus abondant à la face antérieure que sur les côtés, renferme assez souvent dans son épaisseur des follicules clos isolés, disséminés sans aucun ordre.

Les *piliers antérieurs* du voile, qui s'étendent de la base de la luette aux parties latérales de la langue, sont revêtus par une muqueuse épaisse, doublée d'une couche abondante de glandes en grappes. Leur portion inférieure, voisine de la base de la langue, est comme celle-ci très riche en follicules clos.

Les *piliers postérieurs*, plus larges et plus volumineux que les antérieurs, se divisent supérieurement pour se porter en dedans sur les côtés de la luette, en dehors sur les parois latérales du pharynx ; inférieurement ils rejoignent la base de la langue, et forment d'après Wagner (1) les replis pharyngo-épiglottiques. Des follicules clos très nombreux revêtent leur partie postérieure, et forment à ce niveau, chez certains sujets, une véritable amygdale accessoire.

Les *amygdales* proprement dites sont logées de chaque côté, entre les deux piliers, et font, dans l'orifice de l'isthme du gosier, une saillie plus ou moins prononcée suivant les individus. Leur forme est celle d'un ovoïde aplati ; leur dimension, très inégale suivant les cas, ne peut être précisée : dans l'état normal elle est proportionnellement plus considérable chez l'enfant que chez l'adulte.

La surface libre, de couleur rosée, est garnie d'un nombre variable d'orifices arrondis ou linéaires, qui donnent accès dans des lacunes ou dépressions irrégulières creusées au milieu du tissu de l'amygdale et ordinairement remplies d'un dé-

(1) Wagner, *Ziemssen's Handbuch der speciellen Pathologie und Therapie*, t. VII, p. 225.

tritus caséeux. L'épithélium pavimenteux stratifié de la muqueuse buccale se prolonge sur la face libre des amygdales en perdant beaucoup de son épaisseur, et pénètre dans les cavités lacunaires qu'il tapisse intérieurement. — Les parois de ces cavités sont doublées par une couche de follicules adénoïdes, de forme arrondie ou ovalaire, dépourvus de capsule proprement dite, mais à contours nettement délimités ; — ces follicules, pauvres en capillaires sanguins, sont logés dans un tissu interfolliculaire d'une texture analogue, mais dont le stroma réticulé, plus épais, est moins riche en éléments cellulaires ; — des artérioles, des veinules d'un assez fort calibre, forment un réseau à la périphérie des follicules.

Le tissu amygdalien est ainsi disposé en un certain nombre de lobes, de systèmes lacunaires séparés les uns des autres par un tissu conjonctif assez résistant, dont les travées s'étendent de la face libre à la face profonde de la glande. — Des voies lymphatiques nombreuses, ménagées dans le tissu interfolliculaire, donnent naissance à des troncs qui émergent par la face profonde de l'amygdale pour se rendre aux ganglions situés sous l'angle de la mâchoire, près de la bifurcation de la carotide, et dans l'espace qui sépare l'os hyoïde de la portion supérieure du sterno-mastoïdien.

La *base de la langue*, qui complète l'isthme du gosier, offre une muqueuse très inégale, couverte de saillies et de dépressions. En avant sont les grosses papilles du V lingual ; en arrière et en dehors une agglomération de petites éminences, d'une forme arrondie, d'une coloration bleuâtre, percées, au centre, d'un petit orifice légèrement déprimé, et constituées par des follicules lymphatiques, très analogues à ceux de l'amygdale. Ces follicules forment une couche presque continue, au-dessous de laquelle sont logées de nombreuses glandes en grappe ; celles-ci pénètrent jusque dans l'interstice des faisceaux musculaires et donnent naissance à des conduits glandulaires très longs, qui vont s'ouvrir soit directement sur la

muqueuse, soit dans les petites cryptes folliculaires.

La *muqueuse pharyngienne* varie beaucoup dans son aspect et dans sa structure, selon qu'on examine sa portion nasale, ou sa portion pharyngienne proprement dite.

La portion nasale, d'une coloration rosée ou même rouge, offre une surface inégale, comme mamelonnée ; cet aspect, surtout prononcé à la face postérieure du voile du palais, est dû aux glandes nombreuses qui soulèvent la muqueuse. Celle-ci est revêtue d'un épithélium cylindrique à cils vibratiles qui plus bas fait place, tantôt brusquement, tantôt par des modifications graduelles, à l'épithélium pavimenteux du canal pharyngien.

Le stroma de la muqueuse présente, dans cette même portion nasale, des caractères tout particuliers : il est infiltré de tissu adénoïde, ou cytogène, formé par un réticulum à mailles fines dans lesquelles sont logées des cellules lymphatiques. Ce tissu adénoïde est si abondant à la partie moyenne de la voûte, correspondant à l'apophyse basilaire, qu'il forme en ce point un bourrelet de près de 6 millimètres d'épaisseur, auquel les Allemands ont donné le nom d'*amygdale pharyngienne* (Rachentonsille). — Cette partie présente des plicatures, des sillons qui la divisent en une série de bourrelets, ou plutôt de crêtes parallèles, à direction antéro-postérieure. Au microscope on découvre des follicules bien limités, rangés autour des dépressions lacunaires, et reproduisant exactement la structure des amygdales proprement dites.

Sur les côtés de l'amygdale pharyngienne, se voient les orifices des trompes d'Eustache, dont la portion cartilagineuse forme en avant et en bas une sorte de bourrelet ; — plus en arrière, entre l'orifice de la trompe et la paroi postérieure, est une fossette appelée, par certains auteurs, fossette de Rosenmüller. La muqueuse qui revêt ces parties est très riche en follicules clos ; au-dessous d'elle se trouve une couche épaisse de glandes acineuses, dont les conduits excréteurs

traversent fréquemment un follicule, pour venir aboutir dans une dépression qui en occupe le sommet.

Les vaisseaux lymphatiques forment un réseau assez serré dans la muqueuse ; les troncs qui en émanent traversent les interstices des faisceaux musculaires pour se rendre à deux ganglions situés au devant de l'aponévrose prévertébrale, à peu de distance de la base du crâne.

Dans la portion pharyngienne proprement dite, seule visible à l'examen direct par la bouche, la muqueuse présente une coloration d'un gris rosé ; sa surface, principalement dans la région la plus élevée, est souvent inégale, mamelonnée, aspect qui n'a rien de pathologique et qui est dû à la présence des follicules disséminés dans la couche sous-épithéliale. — La muqueuse, revêtue d'un épithélium pavimenteux stratifié moins épais que celui de la bouche, est très riche en fibres élastiques, remarquables sous le microscope par leur finesse, leur calibre uniforme et leur coloration d'un jaune verdâtre.

Comme nous venons de le dire, des follicules adénoïdes, simples ou composés, sont disséminés dans les diverses régions, surtout à la partie supérieure de la face postérieure ; on en trouve parfois aussi quelques-uns sur l'épiglotte, les replis glosso-épiglottiques, et la face postérieure du cartilage cricoïde.

Les capillaires sanguins forment dans la muqueuse un riche réseau, susceptible de se dilater énormément en cas d'inflammation ; des veines volumineuses, disposées en trame à larges mailles, circulent dans la couche sous-muqueuse ; elles présentent souvent des varicosités.

Les lymphatiques vont aboutir à un groupe nombreux de ganglions situés près de la grande corne de l'os hyoïde.

§ 2. — Lésions visibles à l'œil nu.

La tuberculisation pharyngée, étudiée sans le secours du microscope, présente dans son évolution deux phases succes-

sives, que l'on trouve ordinairement associées sur le même sujet.

La première est caractérisée par la formation des tubercules dans l'épaisseur de la muqueuse et des tissus sous-jacents : on peut l'appeler *stade d'infiltration*. La seconde est marquée par le ramollissement et l'élimination de ces tubercules qui laissent à leur place des pertes de substance plus ou moins étendues : c'est le *stade d'ulcération*. Nous les décrirons successivement.

A. *Stade d'infiltration*. — Lorsque la tuberculisation pharyngée se présente sous sa forme la plus caractéristique, c'est-à-dire sous la forme miliaire aiguë, l'altération débute par la formation de plusieurs petites papilles acuminées, saillantes, qui se développent sur différents points du voile du palais et de ses piliers, plus rarement sur la partie postérieure du pharynx. Ces petites saillies, ces granulations, sont isolées, de forme arrondie et régulière ; leur volume varie depuis celui d'un grain de millet jusqu'à celui d'un grain de chènevis ; leur coloration est blanche ou grisâtre, quelquefois légèrement jaunâtre. Fortement enchâssées dans la muqueuse, elles ont une consistance dure, et font un relief appréciable au doigt qui les touche; elles ne sont pas énucléables, et, en en grattant la surface avec l'extrémité d'une spatule, on ne parvient qu'à les écorcher légèrement sans les enlever. A la coupe, on voit qu'elles occupent la couche sous-épithéliale et le tissu conjonctif de la muqueuse; elles paraissent formées d'un tissu opaque et serré, complètement exsangue.

Dans les cas peu intenses, et tout à fait au début, la lésion est limitée, les granulations que nous venons de décrire forment un groupe, souvent confluent au centre, disséminé à la périphérie. La muqueuse environnante est peu altérée et ne présente aucun signe d'inflammation : elle conserve sa coloration habituelle d'un gris jaunâtre. Au contraire, dans les cas très aigus, la lésion peut envahir d'emblée toute l'étendue du

pharynx; l'isthme du gosier, les parois latérales et postérieure, tout est pris en même temps, et la surface de la gorge présente un piqueté blanchâtre uniforme. Dans les cas aussi intenses, on observe habituellement une réaction inflammatoire plus ou moins vive : la muqueuse est rouge, légèrement tuméfiée, et se recouvre d'une mince exsudation pultacée, facile à détacher.

Avec ces lésions il n'est pas rare de constater un gonflement plus ou moins marqué des amygdales, avec augmentation de la sécrétion sébacée des cryptes; les gros follicules de la base de la langue participent à l'inflammation, ils sont tuméfiés, leur surface est inégale, et leur coloration est d'un rouge bleuâtre presque ecchymotique.

Dans les formes chroniques de la phthisie gutturale, l'aspect des lésions est tout différent. Il existe tout d'abord un état rugueux et comme chagriné de la muqueuse, dont la surface a perdu sa coloration normale, a pris une teinte rouge et parfois même un peu livide. Son épaisseur est augmentée, quelquefois portée au triple de ce qu'elle était normalement, et la partie malade forme une plaque infiltrée légèrement saillante sur la surface environnante. Lorsque cette plaque a son siège sur le voile du palais ou sur la luette, elle produit une déformation très marquée de toute la région, qui prend un aspect inégal et bosselé, et paraît revêtue de petites éminences jaunâtres; sur l'amygdale les inégalités sont encore plus prononcées, et la surface de la plaque semble couverte de véritables végétations.

Dans des cas rares on peut voir, suivant Isambert (1), sur la paroi postérieure du pharynx, de petits nodules acuminés, dont le volume varie depuis celui d'un petit pois jusqu'à celui d'un grain de maïs, et qui présentent l'aspect de petits furoncles à maturité, sauf la zone inflammatoire, qui est presque

(1) Isambert, *Tuberculose miliaire aiguë de la gorge* (1er Mémoire), p. 82.

nulle à la base. Ces nodules, peu nombreux, sont durs au toucher : lorsqu'on les incise, ils ne laissent presque rien échapper. Nous n'avons pas eu l'occasion de rencontrer cette forme de lésion, qui est évidemment rare, puisqu'elle n'a été signalée qu'une fois. Nous avons de la peine à admettre, suivant l'hypothèse d'Isambert, qu'il s'agisse d'amas tuberculeux, et nous croirions plus volontiers qu'il s'agissait de follicules adénoïdes hypertrophiés et caséifiés.

Lorsque la tuberculose gutturale chronique est consécutive à la phthisie laryngée, l'envahissement se fait de proche en proche, gagne successivement l'épiglotte et ses replis, la base de la langue, enfin les portions latérales du pharynx et de l'isthme; le voile du palais et la luette sont ordinairement épargnés. Dans les cas plus rares où les lésions pharyngées sont primitives, l'infiltration tuberculeuse se localise d'abord en un point, tantôt sur une amygdale, d'autres fois sur la luette ou à l'attache d'un des piliers; quelquefois elle occupe la voûte du pharynx. Il n'est pas rare d'observer simultanément plusieurs plaques, qui affectent une disposition symétrique.

Quelle que soit sa forme, l'infiltration tuberculeuse reste rarement au premier stade : au bout d'un temps variable les produits infiltrés se ramollissent, puis se détruisent et laissent à leur place des ulcérations qui constituent la seconde phase.

B. *Stade d'ulcération.* — Ici encore il faut distinguer les formes aiguës et les formes chroniques.

Dans la forme aiguë, connue sous le nom de tuberculisation miliaire, les granulations que nous avons décrites ne tardent pas à augmenter de volume, à devenir plus saillantes; en même temps leur coloration devient plus opaque et tout à fait blanche. Bientôt une érosion se forme au point le plus élevé, se creuse rapidement, et en très peu de temps la granulation disparaît pour faire place à une ulcération. Il semble quelquefois, tant sa destruction est rapide, qu'elle ait été énucléée en masse ; mais ce qui est certain, c'est que cette énucléation ne peut

jamais être pratiquée artificiellement. Il est plus probable que la granulation est détruite par élimination moléculaire.

Quoi qu'il en soit, les ulcérations ainsi formées sont très caractéristiques : régulières, arrondies, cupuliformes, leur dimension varie depuis celle d'un grain de chènevis jusqu'à celle d'une petite lentille. Leur fond régulier, grisâtre, semble recouvert d'un exsudat mince et adhérent ; leurs bords nettement taillés sont tantôt plats, tantôt un peu relevés.

Telles sont les ulcérations à leur début; mais elles ne restent pas longtemps en cet état : au bout d'un certain temps, elles s'élargissent par exulcération de leurs bords, arrivent à se toucher, puis se fusionnent, et ainsi sont formées des plaques irrégulières, à contour polycyclique, à fond plat un peu tomenteux, qui peuvent recouvrir une portion étendue du voile du palais ou des parois pharyngiennes.

Quand les lésions sont arrivées à ce degré, leur aspect est très remarquable : de nouvelles granulations se sont développées au voisinage des ulcérations; la muqueuse gutturale dans toutes ses parties est déformée et tuméfiée. — La luette est volumineuse, bosselée à sa surface ; elle rappelle, suivant la comparaison bizarre, mais juste, adoptée par Isambert, une stalactite calcaire pendant isolément de la voûte d'une grotte. Les piliers du voile sont également tuméfiés et déformés, leur surface est inégale, et, quand la lésion prédomine d'un côté, il y a défaut de symétrie des arcades gutturales. Le voile lui-même est épaissi, rigide, et transformé en un bloc de glandes hypertrophiées. Les amygdales sont exulcérées, excavées, paraissent parfois complètement détruites. La base de la langue est tuméfiée; elle offre souvent une ou plusieurs larges ulcérations qui se continuent latéralement avec celles des piliers. Dans les portions non ulcérées, la muqueuse linguale est rouge et presque livide ; les follicules de la base de la langue sont hypertrophiés, et paraissent fongueux.

Dans le pharynx, les mêmes lésions occupent toutes les

parties de la muqueuse qui sont accessibles à la vue : — les parois sont recouvertes en beaucoup de points d'une sorte d'exsudat blanchâtre, qui offre une certaine ressemblance avec les fausses membranes de la diphthérie, mais qui est beaucoup moins concret, moins cohérent, et qui se laisse enlever facilement à l'aide d'un pinceau. Lorsque la gorge est ainsi nettoyée, on voit sans peine les ulcérations, avec les caractères décrits plus haut, occupant les parties latérales, la paroi postérieure du pharynx, décroissant d'intensité en bas au voisinage du larynx et de l'œsophage, mais se prolongeant supérieurement vers la voûte, aussi loin que l'œil peut atteindre.

Souvent la lésion, arrivée à ce degré, est arrêtée dans sa marche par la mort du malade, mais quelquefois on la voit atteindre un degré de plus : criblée par les ulcérations qui se rejoignent de tous côtés, la muqueuse est réduite à des lambeaux isolés qui se mortifient et se détachent ; elle est bientôt détruite entièrement, et le chorion sous-muqueux, ou même le revêtement glandulaire est mis à nu. Le fond de la gorge n'offre plus alors qu'une surface tomenteuse, pultacée, couverte d'un pus épais mêlé à des matières alimentaires. Lorsqu'on détache ces concrétions, on trouve au-dessous la paroi déchiquetée, méconnaissable, uniformément dépouillée de sa membrane muqueuse. Tel est l'aspect que présentait, dans les dernières semaines de sa vie, le malade qui fait le sujet de notre observation III.

Nous avons décrit plus haut la forme et les caractères des plaques d'infiltration tuberculeuse par lesquelles débute la tuberculose pharyngée chronique. Quand une de ces plaques commence à s'ulcérer, on voit d'abord se produire, sur un point de sa surface, une érosion superficielle, peu étendue, analogue à celle qui résulterait de l'action d'un coup de râpe. Bientôt cette érosion s'agrandit, gagne la plaque tout entière et prend alors un aspect chagriné ou mamelonné qui rappelle assez exactement la surface d'une plaque muqueuse ulcérée.

Une zone étroite d'hyperémie, d'un rouge terne et mal délimitée, se confond insensiblement avec la coloration des parties saines.

Ce premier degré peut persister pendant un certain temps, puis la surface ulcérée se creuse davantage, devient inégale et anfractueuse ; ses bords sont alors irréguliers, bourgeonnants, quelquefois légèrement saillants et renversés en dehors ; son fond est inégal, grisâtre, couvert de bourgeons charnus plus ou moins volumineux. Les caractères des ulcérations varient du reste selon leur siège et leur mode d'évolution.

Sur le voile du palais et sur la luette, le travail morbide prend parfois un caractère destructif : quand c'est la luette qui est atteinte, on voit celle-ci, d'abord très volumineuse, se détruire et disparaître peu à peu. Dans un cas d'Isambert (1), la luette attaquée par sa base avait été détachée peu à peu de ses insertions et avait fini par tomber. — Sur les amygdales, parfois la plaque ulcéreuse végète, et pousse des prolongements en forme de grosses papilles molles et fongueuses ; dans d'autres cas au contraire elle creuse et gagne incessamment en profondeur, au point de détruire une portion notable du tissu glandulaire : — la raison de ces différences est difficile à concevoir.

A la voûte du pharynx les ulcérations atteignent volontiers les trompes d'Eustache : Wendt (2) rapporte un cas dans lequel le bourrelet terminal était complètement détruit, et l'orifice tubaire de niveau avec les parties environnantes ; — dans les faits de ce genre, le canal de la trompe est ordinairement oblitéré, soit par bourgeonnement, soit par rétraction de ses parois devenues fibreuses. — Plus souvent encore l'ulcération se localise dans la région riche en follicules clos désignée par les Allemands sous le nom d'amygdale pharyn-

(1) Isambert, *Comm. à la Soc. méd. des hôpitaux*, 1876.
(2) Wendt, *Ziemssen's Handbuch*, t. VII, p. 294.

gienne (Rachentonsille); elle y produit à peu près les mêmes lésions que sur les amygdales proprement dites.

Mais c'est surtout à l'étage inférieur du pharynx, dans les parties qui confinent à l'orifice laryngé, que les ulcérations se montrent de préférence. — Dans les cas très fréquents où l'angine tuberculeuse chronique succède à la phthisie laryngée, on trouve l'épiglotte déformée et tuméfiée, parfois transformée en un gros bourrelet arrondi; sa portion libre est occupée par une ou plusieurs ulcérations qui ont creusé son tissu et profondément érodé son cartilage; quelquefois même elle est complètement détruite, et n'est plus représentée que par un tronçon informe et ratatiné. De l'épiglotte partent des ulcérations serpigineuses, ordinairement peu profondes, mais très étendues en surface, qui sillonnent la base de la langue et la portion adjacente des piliers; plus loin, sur les parois latérales et postérieures du pharynx, l'altération est moins avancée : la muqueuse, épaisse et rugueuse, offre seulement quelques petites pertes de substance qui semblent faites à l'emporte-pièce, et dont les bords plats ne présentent ni tuméfaction ni bourgeonnement (voy. Pl. I).

Il est à observer que l'aspect général des ulcérations varie beaucoup selon que la tuberculisation pharyngée chronique est primitive ou consécutive à celle du larynx. — Lorsqu'elle est primitive, les ulcérations sont peu nombreuses, deux ou trois au plus, très localisées, et rappellent par leur aspect les ulcérations tuberculeuses de la langue et des gencives : leur surface est inégale, anfractueuse, profondément sillonnée, ou végétante, leur coloration est rouge terne; leurs bords sont saillants, irréguliers, quelquefois renversés et bourgeonneants; enfin leur base est entourée d'une zone d'induration, ou plutôt d'infiltration très prononcée des tissus profonds. Au contraire, quand la lésion est consécutive, et qu'elle est survenue par propagation de la phthisie laryngée, les ulcérations sont multiples, assez étendues, mais peu profondes;

elles intéressent exclusivement la muqueuse au-dessous de laquelle on trouve les tissus à peu près sains : elles sont en un mot plutôt extensives qu'intensives. Leur surface est en général uniforme, grisâtre, et n'offre aucune trace d'hyperémie ; leur fond est plat, nullement végétant; leurs bords sont également plats, taillés à pic, et ne présentent aucune tendance au bourgeonnement. — Pour donner au lecteur une idée nette de ce contraste entre les deux formes, nous ne pouvons mieux faire que de le renvoyer à nos observations V et VI qui sont des types très évidents de l'une et de l'autre.

La marche des lésions, dans la forme primitive comme dans la forme consécutive, est ordinairement arrêtée par la mort du malade, qui succombe à la phthisie pulmonaire, ou à des accidents d'œdème glottique. Disons toutefois qu'on peut voir exceptionnellement une poussée d'angine tuberculeuse aiguë venir se faire autour des ulcérations de l'angine chronique : on voit alors, sur les parties de la muqueuse restées saines, et de préférence sur le voile du palais, se développer de petits points blancs acuminés, offrant tous les caractères des granulations décrites plus haut et qui bientôt se détruisent pour donner naissance à des ulcérations lenticulaires. — En même temps la marche des premières ulcérations prend une allure plus rapide, elles se creusent et s'étendent davantage, leurs bords présentent une inflammation plus ou moins vive et se recouvrent d'une exsudation plus abondante. — L'état du pharynx se rapproche alors beaucoup de ce qu'il est dans les phases avancées de la tuberculisation aiguë.

C. *Lésions concomitantes.* — La tuberculose gutturale n'est pour ainsi dire jamais isolée : — d'abord elle donne lieu presque constamment à des altérations ganglionnaires qui en sont la conséquence directe; de plus elle est souvent accompagnée d'autres manifestations tuberculeuses dans le tube digestif, enfin elle est dominée par la tuberculose pulmonaire qui la précède la plupart du temps, l'accompagne toujours, et dont

l'allure aiguë ou chronique paraît déterminer une forme correspondante des lésions pharyngées.

Les *ganglions lymphatiques* rétro-pharyngiens, et surtout les ganglions sous-maxillaires, aboutissants de la circulation lymphatique des amygdales et des parties voisines, sont presque toujours atteints à un degré variable. Cependant, lorsque l'angine tuberculeuse, affectant une marche chronique, n'a pas dépassé le stade d'infiltration, ou lorsque l'ulcération est très localisée et se développe avec lenteur, on peut voir manquer l'engorgement ganglionnaire. Il n'en existait aucune trace chez la malade qui fait le sujet de notre observation IV, et dans l'observation VI, avec des ulcérations chroniques sur les deux amygdales, nous n'avons pu découvrir aucune tuméfaction ganglionnaire. Il est vrai que ce dernier fait n'a pas subi le contrôle de l'autopsie.

Dans les cas ordinaires, les ganglions sous-maxillaires sont engorgés, volumineux; leurs dimensions très variables peuvent atteindre celles d'une noix; ils sont blanchâtres, très fermes, se laissent facilement énucléer. A la coupe leur tissu paraît lardacé; il est comme infiltré de petits nodules grisâtres, demi-transparents, enchâssés dans son épaisseur; on y trouve parfois des points caséeux, mais il est très rare d'observer la caséification en masse : lorsque celle-ci existe, elle est en général étendue à une grande partie du système ganglionnaire, et n'est pas sous la dépendance de la tuberculisation locale.

Lorsque l'angine tuberculeuse est aiguë, intense, et accompagnée d'ulcérations à marche rapide, l'engorgement ganglionnaire envahit non seulement les glandes rétro-pharyngiennes et sous-maxillaires, mais encore toute la chaîne sterno-mastoïdienne. Des phénomènes inflammatoires peuvent alors se développer, et une véritable adénite, à marche subaiguë, amener la fonte purulente des ganglions. C'est ainsi que les choses se passèrent chez un de nos malades (Obs. Ire) : — un énorme abcès ganglionnaire se forma sur un côté du cou et

dut être ouvert par le bistouri. — A l'autopsie, on trouva tous les ganglions cervicaux, sans exception, transformés en une coque pleine de pus.

Nous avons déjà dit que des manifestations tuberculeuses sur le *tube digestif* accompagnaient fréquemment la phthisie gutturale. Ici il faut faire une remarque : contrairement à ce qu'on pourrait supposer, les ulcérations tuberculeuses de la bouche et de la langue accompagnent rarement celles du pharynx ; sur un total de 46 observations que nous avons pu rassembler, nous n'avons trouvé que 7 fois des ulcérations buccales mentionnées : ces ulcérations, qui se sont montrées d'une manière accessoire, avaient leur siège dans 4 cas aux gencives, dans 1 cas aux gencives et aux lèvres, dans 1 cas à la voûte palatine, dans 1 cas enfin sur les parties latérales de la langue.

En revanche, rien n'est plus fréquent dans la tuberculose pharyngée que la coïncidence des ulcérations intestinales : sur 19 autopsies, dans lesquelles le tube intestinal a été examiné, les ulcérations tuberculeuses n'ont manqué que 4 fois. — Chez un de nos malades (Obs. III) nous avons trouvé, avec des ulcérations intestinales nombreuses, des granulations tuberculeuses dans l'estomac. — Enfin M. Martineau a rapporté (1) un cas de tuberculisation pharyngée dans lequel il existait en même temps une ulcération de même nature au niveau de l'anus.

Les *organes respiratoires* sont constamment atteints par la tuberculose en même temps que le pharynx, et si quelquefois les manifestations gutturales ont pu paraître isolées à leur début, du moins toutes les autopsies ont justifié la célèbre loi pathologique de Louis, et montré en même temps des tubercules dans les poumons.

La forme des lésions pulmonaires est variable, et paraît être en corrélation avec celle des lésions pharyngées ; dans les cas

(1) Martineau, *Soc. méd. des hôpitaux*, 1874.

de phthisie gutturale chronique, on trouve d'ordinaire les poumons farcis de noyaux caséeux et les lobes supérieurs creusés d'excavations parfois très étendues ; dans la forme miliaire aiguë, au contraire, les lésions pulmonaires affectent aussi la forme de la tuberculose aiguë, et on trouve les poumons parsemés de granulations miliaires disséminées. Chez les adultes, il est rare qu'il n'existe pas, dans les sommets des poumons, des traces de tuberculisation chronique : noyaux caséeux entourés d'une zone de pneumonie interstitielle fibreuse. Dans un seul cas, où l'angine tuberculeuse s'était manifestée avec une acuité remarquable, nous avons trouvé (Obs. II) les poumons infiltrés du haut en bas par des granulations embryonnaires, absolument transparentes, sans aucune trace de caséification. Nous aurons l'occasion de revenir sur ce fait, qui a présenté, au point de vue histologique, des particularités fort remarquables.

Les altérations du *larynx* méritent une mention spéciale : souvent les cordes vocales, la muqueuse aryténoïdienne et celle des replis ary-épiglottiques sont le siège d'une infiltration tuberculeuse anatomiquement peu différente de celle du pharynx : — dans ce cas, l'affection laryngée débute souvent la première, et c'est plus tard seulement, et d'une manière consécutive, que le pharynx est envahi. Nous avons déjà insisté sur les particularités de cette forme. — Dans d'autres cas, surtout dans les formes aiguës, le pharynx est atteint primitivement, et la muqueuse laryngée ne participe que très légèrement à l'infiltration tuberculeuse : c'est dans les périodes tardives que, de nouvelles poussées granuleuses se faisant incessamment sur la gorge, les portions supérieures du larynx sont envahies à leur tour par une éruption analogue. Enfin, quelquefois l'angine tuberculeuse reste isolée jusqu'à la fin, et le larynx ne présente à l'autopsie aucune altération.

Ajoutons, pour finir, que la tuberculisation du pharynx se montre surtout dans les formes pathologiques qu'on a dési-

gnées sous le nom de tuberculose généralisée, et que, lorsqu'on trouve ces tubercules dans les parois de la gorge, il est habituel d'en trouver en même temps dans un grand nombre d'organes : dans l'estomac et l'intestin, dans le péritoine, dans le foie, la rate et les reins. Cette particularité a frappé la plupart des observateurs, qui ont insisté, dans leurs descriptions microscopiques, sur la dissémination parfois très étendue des lésions.

§ 3. — Lésions microscopiques.

Lorsqu'on parcourt les descriptions données par les auteurs des altérations histologiques qui se rencontrent dans la tuberculose pharyngée, on est frappé de leur obscurité, de leur défaut de précision : il semble que les observateurs aient douté de la signification des faits qu'ils rapportent, et qu'ils ne soient pas bien sûrs d'avoir eu affaire à de véritables lésions tuberculeuses.

Nous ne partageons pas cette indécision ; les altérations histologiques de la phthisie gutturale nous ont paru très nettes et relativement faciles à étudier : — grâce au nombre considérable de nos pièces, nous avons pu les voir à toutes leurs périodes et en relever tous les détails, comme le prouvent les descriptions minutieuses annexées aux observations que l'on trouvera à la fin de ce travail. Nous décrirons donc les altérations microscopiques de la tuberculose pharyngée d'après nos observations personnelles, en citant seulement celles de nos prédécesseurs lorsqu'elles se trouveront en contradiction avec les nôtres, ou lorsque nous en aurons besoin pour nous compléter.

Afin de rendre aussi claires que possible des descriptions naturellement assez arides, nous examinerons successivement les lésions des divers organes qui entrent dans la constitution des parois pharyngiennes : celles de la muqueuse, des glandes en grappe, des follicules clos, comprenant les amygdales,

des muscles, des vaisseaux sanguins, enfin des vaisseaux et des ganglions lymphatiques.

A. *Lésions de la muqueuse.* — Les lésions de la muqueuse sont les plus constantes, celles qui ne manquent pour ainsi dire jamais : elles peuvent être isolées jusqu'à la fin, et les organes sous-jacents échapper à toute altération. C'est ce qui existait dans notre observation IV, fait qui nous a été fort utile par la facilité qu'il nous a fournie d'étudier l'infiltration tuberculeuse à son début, et dégagée de toute complication inflammatoire.

Étant donnée une plaque d'infiltration tuberculeuse à sa première période, et avant toute ulcération, lorsqu'on examine à un grossissement suffisant une coupe fine de la muqueuse pharyngienne, préalablement colorée par le picrocarminate d'ammoniaque, on aperçoit dans la couche sous-épithéliale, et dans le tissu plus lâche qui la double, une série de petites masses, de 60 à 100 μ de diamètre, fortement colorées en rouge, et qui semblent enchâssées dans le tissu conjonctif de la muqueuse ; ces petites masses sont arrondies ou ovoïdes, à grand axe parallèle au plan de la surface de la muqueuse ; tantôt elles sont nettement isolées, d'autres fois elles se touchent par leurs bords, mais toujours il est facile de les distinguer les unes des autres. Elles sont constituées par une agglomération de petits éléments ayant à peu près la dimension des cellules lymphatiques ou des globules blancs, formés d'un noyau nucléolé entouré d'une petite quantité de protoplasma, serrés les uns contre les autres ou à peine séparés par une matière intercellulaire peu abondante. — Les éléments cellulaires, très nombreux au centre du nodule, s'écartent peu à peu à la périphérie et s'infiltrent d'une manière diffuse dans les mailles du tissu conjonctif ambiant.

Ces nodules offrent, comme on le voit, tous les caractères des granulations tuberculeuses à la période embryonnaire, telles qu'on les peut voir dans les travées conjonctives des

poumons, dans le foie et aussi dans les muqueuses. Ils sont très nombreux et très faciles à voir dans les nodosités tuberculeuses récentes.

A cette phase, la muqueuse ainsi infiltrée présente peu d'altérations ; le revêtement épithélial en couches stratifiées est intact ; les vaisseaux, du moins ceux d'un certain calibre, sont volumineux et dilatés.

A un degré plus avancé qui précède immédiatement l'ulcération, on trouve les lésions plus intenses ; les granulations tuberculeuses sont augmentées de volume ; elles atteignent un diamètre de 200 à 300 μ, et sont alors visibles à l'œil nu. Au centre se voit une zone granuleuse, mal colorée par le carmin, dans laquelle les éléments fondus ensemble tendent à la caséification ; sur les limites de cette zone, on distingue un ou plusieurs de ces corps singuliers, désignés par les Allemands sous le nom de *cellules géantes* ou cellules gigantesques ; — ces corps d'un volume considérable, 30 à 60 μ de diamètre, sont tantôt arrondis, plus souvent ovales ou irrégulièrement triangulaires. — On leur découvre dans les cas favorables un nombre variable de prolongements qui peuvent toutefois manquer complètement. Leur surface est brillante, leur coloration jaunâtre, et dans leur épaisseur, ordinairement près de la périphérie, on distingue des cellules à noyau, rangées en cercle plus ou moins complet ; enfin, le corps entier de la cellule et de ses prolongements est rempli de fines granulations. — Ces éléments ne sont pas constants ; ils ne se rencontrent que dans les granulations volumineuses et déjà vieilles ; nous ne nous y arrêterons pas davantage pour le moment. — A la périphérie de la granulation, on trouve une zone assez large de prolifération embryonnaire qui envahit toute l'épaisseur de la muqueuse ordinairement très hypertrophiée.

Les lésions de ce degré peuvent exister sans qu'il y ait d'ulcération, mais celle-ci est ordinairement imminente. — Au niveau des amas de granulations, l'épithélium est opa-

cifié, granuleux, il se détache aisément; — le chorion muqueux, étouffé par la néoformation, est pâle et anémié; les éléments glandulaires sont repoussés par les tubercules; les vaisseaux, au niveau desquels ceux-ci se développent de préférence, sont enflammés, leur membrane interne est proliférée, leur calibre est rempli par une masse granuleuse dans laquelle on distingue de nombreux globules blancs. — L'infiltration embryonnaire ambiante se prolonge ordinairement suivant des traînées longitudinales qui paraissent correspondre aux espaces lymphatiques.

Les ulcérations, lorsqu'elles se développent, sont le résultat direct de l'abaissement de vitalité produit par l'accumulation des tubercules dans la muqueuse. — Elles débutent, comme nous l'avons dit, par la chute de l'épithélium : celui-ci, resté remarquablement sain dans les premières phases, s'altère et devient granuleux lorsque les couches sous-jacentes sont envahies par les tubercules; il se détache et tombe pour ne plus se reproduire. — Les granulations se trouvent ainsi mises à nu; il est rare qu'elles soient tout à fait caséifiées; elles ne peuvent donc se vider tout d'un coup, comme les foyers caséeux du poumon par exemple, mais les éléments en dégénérescence granulo-graisseuse qu'elles renferment achèvent rapidement de se mortifier ; ils sont éliminés peu à peu, pendant qu'un travail inflammatoire et suppuratif s'établit dans la zone embryonnaire limitante, et ainsi se trouve constituée l'ulcération, d'abord très petite, punctiforme, mais qui ne tarde pas à s'agrandir.

L'ulcération une fois constituée entretient un travail phlegmasique dont le résultat est de modifier sensiblement les caractères histologiques de la muqueuse atteinte. — Si, en effet, on pratique une coupe à travers une ulcération pharyngienne, on ne découvre ni au fond ni sur les bords des granulations tuberculeuses comme celles que nous avons décrites : les bords de l'ulcère sont formés par des masses de

tissu embryonnaire tout à fait semblable à celui des bourgeons charnus ; les parties centrales, surtout si l'ulcère est ancien, ont subi la transformation fibreuse et ne présentent plus que des faisceaux amorphes, d'épaisseur variable, dans les interstices desquels on distingue encore une certaine quantité de cellules rondes.

A quelque distance des bords de l'ulcération, les granulations tuberculeuses se retrouvent avec tous leurs caractères, et dans les formes chroniques, où l'ulcération se fait tardivement, il n'est pas rare d'en voir des amas considérables, logés dans le tissu sous-muqueux. — Au contraire, dans les formes aiguës, où les ulcérations se font d'une manière précoce, et deviennent rapidement confluentes, il peut arriver que les granulations, détruites ou masquées par l'inflammation ulcérative, deviennent méconnaissables, et alors on les cherche vainement dans toutes les parties du pharynx. — Ce fait s'est présenté dans notre observation III : les lésions étaient tellement avancées, tellement générales, que les granulations passées à l'état fibreux étaient difficiles à reconnaître, et, pour en trouver de parfaitement nettes, nous avons dû aller les chercher sur les limites du mal, dans des points respectés par l'ulcération.

Peut-être est-ce là, comme le fait remarquer M. Laveran (1), qu'il faut chercher l'explication des difficultés que plusieurs auteurs ont rencontrées à déterminer la nature tuberculeuse des ulcérations du pharynx et les doutes qu'ils paraissent avoir conservés relativement à l'existence de la granulation miliaire dans cette partie du tube digestif.

Nous en avons dit assez sur les altérations histologiques de la muqueuse pour faire comprendre quelle est la marche et quels sont les résultats du travail ulcératif. — Venons maintenant aux lésions des autres organes constitutifs de la paroi

(1) Laveran, *Bull. de la Soc. méd. des hôpitaux*, 1877.

pharyngienne. Ces lésions, pour être accessoires, et presque toujours consécutives à celles de la muqueuse, n'en sont pas moins intéressantes.

B. *Lésions des glandes en grappe.* — Les glandes en grappe, nombreuses et volumineuses, qui tapissent les parois pharyngiennes, surtout au niveau du voile du palais et de l'isthme du gosier, sont placées pour la plupart immédiatement au-dessous de la muqueuse : elles sont par conséquent très-promptement envahies par les lésions qui atteignent celle-ci.

Il y a tout d'abord, et constamment, une hypertrophie considérable de ces glandes, hypertrophie qui peut être portée au point d'en tripler ou d'en quadrupler l'épaisseur. Cette hypertrophie peut contribuer à expliquer la salivation si abondante dont souffrent les malades. A ce premier degré, les glandes ne présentent dans leur texture intime aucune modification : les acini ne sont pas écartés les uns des autres, et l'endothélium glandulaire conserve sa réfringence et sa transparence normales.

Plus tard, et lorsque la muqueuse sus-jacente s'ulcère, les glandes en grappe sont envahies par l'inflammation : une prolifération embryonnaire considérable se développe, d'abord dans les cloisons interlobulaires, puis dans les parois mêmes des acini. Les cellules endothéliales, comprimées, subissent la dégénérescence granuleuse, elles perdent leur transparence, deviennent irrégulières et troubles, puis se désagrègent et au lieu du beau revêtement qui existe à l'état normal, on ne voit plus qu'une masse grisâtre et granuleuse, sans aucune segmentation appréciable.

Cette inflammation glandulaire est souvent subaiguë : elle peut alors aboutir à une néoformation fibreuse dans les cloisons glandulaires interstitielles, et à un épaississement marqué de ces cloisons ; par l'effet de la rétraction consécutive les acini sont déformés et atrophiés et les lobules transformés en de petites masses informes et sombres.

Dans les cas de tuberculisation aiguë généralisée, la lésion ne s'arrête pas là : la prolifération cellulaire atteint l'intérieur même des culs-de-sac glandulaires ; les noyaux de Gianuzzi semblent repasser à l'état embryonnaire, et il se fait une active multiplication de ces noyaux, qui ne tarde pas à noyer complètement les éléments sécréteurs ; — l'ensemble du lobule est transformé en un nodule qui rappelle de très près l'aspect d'une granulation tuberculeuse, dont il diffère seulement par la conservation, en quelques points, des travées conjonctives qui séparaient les acini.

Il est rare que ces nodules glandulaires se caséifient : le plus souvent ils subissent, au moins partiellement, la transformation fibreuse, et se montrent à l'examen histologique sous l'aspect de petits amas cellullaires à portion centrale indistincte, à limitation périphérique très nette et entourés d'une gangue prononcée de tissu fibreux.

Quant aux conduits glandulaires, ils s'altèrent peu en général : d'après une observation de M. le Dr Laveran (1), on les verrait s'oblitérer, et se dilater en forme de kystes. — Nous n'avons pas rencontré cette lésion ; mais nous avons vu quelquefois, au niveau des masses tuberculeuses, l'épithélium cylindrique altéré et en dégénérescence vitreuse.

C. *Lésions des follicules clos.* — Les altérations des organes adénoïdes, des follicules clos isolés et agglomérés, tiennent une grande place dans la tuberculisation du pharynx. On sait en effet combien cette région est riche en organes de cette nature. La voûte du pharynx est presque tout entière tapissée de follicules de ce genre, qui forment en un point un amas considérable, auquel les Allemands ont donné le nom d'*amygdale pharyngienne* (Rachentonsille). — Plus bas, l'isthme du gosier en présente un grand nombre ; l'amygdale est entièrement formée par une agglomération des mêmes glandes,

(1) Laveran, *Bull. de la Soc. méd. des hôpitaux*, 1877.

autour desquelles on en trouve plusieurs isolées encore très volumineuses. La base de la langue en est également garnie. — Enfin, sur l'épiglotte et ses replis, dans les encoignures latérales et aux environs de l'orifice laryngien, sur les parties latérales et postérieures du pharynx, des organes semblables, mais beaucoup plus petits, sont disséminés d'une manière très irrégulière. — A l'état normal, les follicules adénoïdes sont peu apparents, à l'œil nu c'est à peine s'ils font sur la surface de la muqueuse une très légère saillie qui ne peut être distinguée de celle due à la présence d'une glande en grappe. — Les deux ordres de glandes sont d'ailleurs souvent associés, et il est fréquent de voir l'orifice d'une glande en grappe entouré par un follicule adénoïde qu'il traverse pour venir s'ouvrir à la surface de la muqueuse.

Les lésions des follicules clos qui peuvent être attribuées à la tuberculose sont de deux sortes, et se présentent sous deux aspects bien différents.

En premier lieu on peut observer, dans le pharynx comme dans l'intestin, une inflammation aiguë des follicules, véritable folliculite aiguë de nature spéciale, qui aboutit au ramollissement de ces petits organes et à la formation d'ulcères folliculaires.

Nous n'avons pu observer cette forme qu'une seule fois, et il ne semble pas qu'elle ait été constatée anatomiquement avant nous. Mais notre observation unique a été si complète, si précise, nous avons renouvelé nos investigations un si grand nombre de fois, que nous n'hésitons pas à en donner ici le résultat, bien persuadé que de nouveaux auteurs et de nouveaux faits viendront confirmer l'exactitude de notre description.

Dans certains cas de tuberculose franchement aiguë, on observe une infiltration néoplasique des follicules clos, accompagnée d'une hyperémie intense de la muqueuse. Le follicule est saillant, d'un blanc opaque, il se détache très nettement

sur la muqueuse hypérémiée, rouge et presque livide : il offre alors une grande ressemblance avec une granulation tuberculeuse en voie d'élimination. Mais un faible grossissement suffit pour montrer qu'il en diffère, par son volume beaucoup plus considérable, par l'homogénéité plus grande de son tissu, enfin par sa limitation très précise. A un grossissement plus fort, on constate que la petite masse adénoïde est le siège d'une infiltration embryonnaire intense, qui souvent dépasse ses limites et s'étend dans le tissu conjonctif environnant. Les éléments lymphoïdes paraissent plus petits et plus serrés qu'à l'état normal ; le réticulum est plus difficile à découvrir. En un point central, qui correspond souvent à la partie la plus saillante du follicule, les éléments embryonnaires se désagrègent, deviennent granuleux, le stroma disparaît et l'aspect rappelle celui d'un très petit abcès en train de se former. Quelquefois on distingue encore, au milieu des globules de pus, les cellules épithéliales cylindriques du conduit glandulaire qui traversait le follicule.

Dans les amygdales, dans les grosses cryptes de la base de la langue, la lésion est la même : l'altération inflammatoire se localise principalement sur les organes folliculaires proprement dits, le tissu adénoïde interfolliculaire s'altérant moins rapidement ; il en résulte que, sur une coupe heureuse, on peut voir une série de petits foyers de ramollissement rangés avec ordre autour d'une lacune de l'amygdale.

Au bout de peu de temps, une ouverture se fait au point le plus superficiel, le petit abcès se vide, et il en résulte une ulcération lenticulaire, tout à fait semblable à celles qui se forment par le même mécanisme dans le gros intestin, à la suite de l'inflammation tuberculeuse des follicules isolés.

Quelle est l'évolution ultérieure de ces petits ulcères folliculaires? Nous en sommes réduit sur ce point à des hypothèses, car le malade qui fait le sujet de notre observation unique a succombé peu de jours après le début de cette angine

spéciale. Mais par analogie nous pouvons penser que ces ulcérations continuent à s'étendre et à progresser comme le font celles de l'intestin, et que de véritables granulations tuberculeuses viennent se former sur leurs bords et dans leur voisinage.

A côté de cette lésion aiguë, qui se rattache à la tuberculose plutôt par sa marche et son évolution clinique que par sa forme élémentaire, signalons maintenant l'altération chronique des follicules lymphatiques dans la tuberculose, altération qui consiste essentiellement dans le développement de granulations tuberculeuses au sein du tissu adénoïde.

C'est dans les amygdales que cette altération se laisse étudier le plus facilement; c'est là que nous avons surtout pu la voir, et que nous la décrirons.

On sait combien le tissu adénoïde normal ressemble à celui des granulations tuberculeuses : il ne s'en écarte à vrai dire que par les caractères un peu différents des éléments lymphoïdes (ou embryonnaires) qu'il renferme, et par l'existence du stroma réticulé. Encore certains anatomistes allemands (1) ont-ils cru voir un réticulum dans une variété du tubercule, qu'ils ont nommée à cause de cela *tubercule cytogène* ou réticulé (E. Wagner).

Il n'est donc pas surprenant que par les moyens ordinaires d'investigation on ne puisse pas distinguer la phase initiale, la phase embryonnaire des granulations dans le tissu adénoïde. Mais il en est autrement de la seconde phase, qui se montre très évidente, surtout en raison de l'action élective du picrocarmin sur les éléments doués d'une vitalité active, et de sa faible affinité pour les parties en état de déchéance organique.

Lorsque la tuberculose a atteint l'amygdale, si on examine à un faible grossissement une coupe mince de l'organe malade, on y distingue de distance en distance plusieurs petites

(1) E. Wagner, *Arch. für Heilk.*, 1870.

taches irrégulières, blanchâtres ou jaunâtres, qui tranchent visiblement sur la coloration rouge vif du tissu adénoïde normal. — A un grossissement plus fort on voit qu'au niveau de ces taches la nature intime est à peu près la même que celle du tissu sain, mais que les éléments cellulaires sont plus serrés, moins bien séparés les uns des autres, qu'ils sont granuleux, ou munis de plusieurs noyaux, que le réticulum a disparu, enfin que dans un point plus ou moins étendu les éléments détruits forment une masse indistincte, sans limites précises. — Au voisinage de cette zone caséiforme, on trouve presque constamment, au nombre de deux ou trois, quelquefois en plus grande abondance, des *cellules géantes* remarquables par leurs dimensions considérables, par leur forme et leurs prolongements bizarres ; elles sont tantôt complètement entourées par un espace clair, qui les isole des parties environnantes; d'autres fois leurs bords, confondus avec la substance granuleuse qui les entoure, sont difficiles à distinguer.

Les mêmes lésions peuvent exister disséminées dans toute l'épaisseur de l'amygdale, sans que celle-ci soit ulcérée. — Elles affectent la même forme dans les follicules isolés, et parmi ceux-ci les plus petits arrivent à être entièrement envahis par la dégénérescence tuberculeuse, de telle sorte qu'ils sont tranformés en une grosse granulation, et deviennent très difficiles à reconnaître. Toutefois, la circonscription assez exacte de leurs bords, souvent entourés d'un espace lymphatique clair, et leur situation dans la couche superficielle de la muqueuse, suffit en général pour les faire distinguer des granulations développées dans le tissu conjonctif.

Quand les follicules tuberculeux sont envahis par l'ulcération, ils s'éliminent de la même manière que les tubercules ordinaires, et laissent des pertes de substance qui n'offrent rien de particulier.

D. *Lésions des muscles.* — Le tissu musculaire, et surtout le tissu musculaire strié, est, comme on le sait, rarement at-

teint par la tuberculose. — Rien n'est plus rare que la tuberculisation spontanée des muscles, et même, dans les cas d'ulcération tuberculeuse des muqueuses, la tunique musculeuse sous-jacente est presque toujours relativement intacte.

Cependant, il est des cas, tels que ceux d'ulcération tuberculeuse de la langue, où les faisceaux musculaires sont profondément altérés, non seulement par compression ou par refoulement, mais aussi par dégénérescence spéciale du tissu propre ; plusieurs auteurs ont donné de ces altérations des descriptions détaillées (1).

Nous avons observé dans le pharynx des lésions analogues, qui n'ont pas encore été décrites, et qui nous ont paru assez intéressantes pour mériter une mention particulière.

Quand la tuberculisation du pharynx est aiguë et intense, elle ne se limite pas aux couches superficielles, à la muqueuse et aux tissus sous-jacents ; elle envahit les muscles et pénètre à une profondeur qui peut dépasser un centimètre. Il est probable que, dans ces cas, l'infection tuberculeuse suit les voies lymphatiques, mais il ne nous a pas été possible de le démontrer.

Quoi qu'il en soit, on remarque des groupes de granulations disséminées entre les faisceaux musculaires, occupant le tissu conjonctif et élastique abondant qui les sépare. — Ces granulations ont ordinairement le caractère embryonnaire, siègent de préférence au voisinage des vaisseaux, et ne présentent en un mot rien du tout de particulier.

Mais dans un degré plus avancé on voit les faisceaux être envahis par une prolifération cellulaire qui sépare les fibres musculaires les unes des autres. Cette prolifération semble se faire aux dépens des noyaux du sarcolemme qui sont déformés et multipliés. Les faisceaux primitifs, étouffés par la néofor-

(1) Nedopil, *Ueber das tuberkulöse Zungengeschwür* (Arch. für Klin. Chirurgie. Band XX. 1876.

mation, sont atrophiés et amaigris ; vus dans leur longueur, ils paraissent bosselés et moniliformes ; ils sont rompus en beaucoup d'endroits ; ils ne présentent plus de traces de striation transversale, leur substance propre semble avoir subi la dégénérescence vitreuse.

Vus dans le sens transversal, les mêmes faisceaux musculaires se présentent sous un aspect tout différent : ils sont transformés en nodules irréguliers, constitués par des amas d'éléments embryonnaires déformés et ratatinés et affectant quelque analogie avec de grosses granulations. — Au milieu de ces amas, on distingue de petits blocs irréguliers de substance musculaire ; ces fragments isolés, qui ont résisté à la destruction, sont d'une coloration jaunâtre et d'une transparence presque hyaline ; ils ressemblent beaucoup à des cellules géantes, mais sont entièrement dépourvus de noyaux.

Ces tubercules musculaires se voyaient en grand nombre dans le pharynx de l'individu qui fait le sujet de notre observation III. Leur évolution ultérieure paraît rappeler beaucoup celle des vraies granulations ; en effet, les uns se caséifient, d'autres subissent la transformation fibreuse et s'atrophient consécutivement. (Voy. Pl. II, fig. 1).

E. *Lésions des vaisseaux sanguins.* — Nous avons déjà signalé chemin faisant la plupart des altérations vasculaires qui se rencontrent dans l'angine tuberculeuse. — Mais il est nécessaire d'y revenir, d'autant plus que nous allons nous trouver ici en face d'opinions très controversées.

Dans les phases tout à fait initiales de la tuberculisation pharyngée, il se fait une congestion assez intense autour des produits de nouvelle formation ; les vaisseaux, distendus par le sang, augmentent de calibre, les capillaires deviennent flexueux et variqueux. Cet état est surtout prononcé lorsque la tuberculisation atteint les follicules clos, et donne naissance à cette forme particulière de folliculite aiguë que nous avons décrite. Dans le cas que nous avons étudié, la distension des vaisseaux était ex-

traordinaire; la coupe de la muqueuse montrait de véritables lacs sanguins remplis par une accumulation de globules rouges; les gros troncs sous-muqueux étaient également plus volumineux qu'à l'état normal.

Cette hypérémie, qu'on observe dans la première phase, fait promptement place à un état inverse, et c'est précisément par la rareté des vaisseaux que se font remarquer les tissus atteints par la tuberculose, dans le pharynx aussi bien que dans les autres organes.

D'une manière générale, quand on examine une portion d'un pharynx tuberculeux, on est frappé de la rareté des vaisseaux, et surtout des vaisseaux de petit calibre. La muqueuse est pâle, décolorée ; à la coupe, les granulations se montrent logées dans un tissu qui ne contient littéralement pas de vaisseaux.

Plus profondément, on retrouve des vaisseaux, volumineux, ayant leur forme normale, coupés transversalement ou obliquement; — ces vaisseaux, au voisinage desquels on remarque des groupes de granulations tuberculeuses, sont ordinairement enflammés : ils sont le siège d'une endartérite manifeste, et leur tunique interne est épaissie; — leur calibre est souvent oblitéré d'une manière complète par un coagulum granuleux, pâle, dans l'épaisseur duquel on distingue un certain nombre de globules blancs, reconnaissables à leur forme et à leurs noyaux.

Quelle est la marche ultérieure du processus qui aboutit à la disparition des vaisseaux? Nos observations personnelles ne nous fournissent pas de réponse précise à cette question. D'après M. Cornil, les parois vasculaires sont envahies par l'inflammation tuberculeuse, subissent la transformation embryonnaire et se confondent avec la granulation qui les enveloppe ; il reste un coagulum fibrineux, englobant des leucocytes et des cellules de l'endothélium vasculaire qui lui forment une sorte de couronne; ainsi sont constitués les corps

volumineux, d'apparence cellulaire, que l'on désigne sous le nom de *cellules géantes*.

Cette manière de voir est loin d'être admise par tout le monde, et, dans ces dernières années surtout, on a envisagé les cellules géantes à des points de vue fort différents, et on a édifié, pour expliquer leur rôle et leur mode de développement, des théories fort nombreuses.

Tandis que MM. Cornil et Thaon n'y voulaient voir que des oblitérations vasculaires, Brodowsky, Malassez en faisaient des corps angio-plastiques, rudiments de vaisseaux très analogues aux cellules vaso-formatives découvertes par M. Ranvier; enfin Schüppel, Köster et plusieurs autres ont voulu y voir l'élément fondamental et primordial du tubercule, le noyau de formation de la granulation tuberculeuse.

Que faut-il penser de ces théories? En présence d'opinions aussi variées soutenues par des histologistes d'une compétence égale, la discussion serait permise; mais nous n'aurons pas la témérité de prétendre trancher une question aussi difficile. Nous nous bornerons à quelques remarques applicables au sujet spécial que nous étudions.

Si les cellules géantes étaient dues à des oblitérations vasculaires, elles devraient se montrer surtout dans les organes pourvus normalement d'une grande quantité de vaisseaux; leurs dimensions ne devraient pas dépasser le calibre ordinaire de ces vaisseaux; enfin on devrait obtenir fréquemment des coupes longitudinales, parallèles à l'axe des vaisseaux oblitérés, et par conséquent les coagulations devraient se présenter sous la forme de cylindres très allongés.

Or, sur les nombreuses pièces que nous avons étudiées, les cellules géantes, rares et difficiles à découvrir dans la muqueuse pharyngienne infiltrée de tubercules, se sont montrées en très grand nombre dans le tissu adénoïde des amygdales et dans les ganglions lymphatiques; souvent dans ces organes nous les avons vues former des groupes si considérables qu'il

était impossible de supposer, dans des organes relativement peu vasculaires, l'existence d'une telle quantité de vaisseaux; de plus le diamètre dépassait beaucoup celui des vaisseaux ordinaires; la forme, presque toujours arrondie ou ovale, ne se rapprochait jamais de celle d'un cylindre; enfin, dernier fait plus concluant, dans certains points, au voisinage même des cellules géantes, nous avons vu des vaisseaux oblitérés dont toutes les tuniques étaient reconnaissables, et dont le coagulum granuleux, parsemé de cellules lymphatiques, ne présentait nullement la transparence hyaline, la coloration ambrée qui est si spéciale aux cellules géantes. De tout cela nous croyons pouvoir conclure que, dans les faits par nous observés, les cellules géantes ne procédaient pas d'oblitérations vasculaires.

Nous n'avons pas été tenté davantage d'y voir, suivant la théorie de Schüppel, l'élément important et primitif de la granulation tuberculeuse : ce n'est pas, en effet, dans les granulations les plus jeunes que nous avons rencontré la cellule géante; les granulations isolées, véritablement embryonnaires, n'en renferment *jamais*, pas plus dans le pharynx que dans les autres organes, et dans un cas de granulie aiguë des poumons et du foie (Obs. II) où les granulations très récentes n'avaient pas eu le temps de se caséifier, nous n'avons pu, malgré les recherches les plus minutieuses, en découvrir une seule. C'est au contraire dans les granulations adultes, et dont le centre est caséeux, que se sont montrées constamment les cellules géantes, et, suivant la règle, elles occupaient, non pas le centre, mais la périphérie de la zone caséeuse.

Faut-il donc voir dans les cellules géantes des cellules angio-plastiques? Cette opinion, soutenue par Malassez et par Brodowsky, est étayée sur des faits recueillis dans diverses formes de tumeurs autres que le tubercule : dans le syphilome, dans le sarcome. Nous n'avons donc rien à en dire : mais en ce qui concerne le tubercule, il nous semble que c'est

attribuer une bien grande activité nutritive à un produit qui n'est après tout qu'un produit de déchéance, que de le supposer capable de créer de toutes pièces des vaisseaux même imparfaits. Quoi qu'il en soit, nous n'avons jamais pu découvrir aux cellules géantes du tubercule aucun des caractères des corps angio-plastiques : leurs prolongements nous ont toujours paru purement proto-plasmiques, et nous n'y avons jamais vu ni cavités évidentes, ni éléments libres.

Il est une autre théorie, à peine indiquée dans les auteurs, vers laquelle nos observations nous portent bien plus volontiers : celle qui admet que les cellules géantes peuvent se former par la coalescence de plusieurs éléments cellulaires, dont le protoplasma se fusionne, et qui conservent, une fois la fusion opérée, un certain degré de vitalité. M. Grancher (1), dans un important mémoire sur la tuberculose pulmonaire, a montré que les cellules de l'endothélium pulmonaire pouvaient se souder entre elles de manière à constituer de véritables cellules géantes. Déjà auparavant Sentleben (2), en étudiant les migrations des leucocytes à travers les cellules de la moelle de sureau introduite dans le péritoine du cochon d'Inde, avait observé la formation de véritables cellules géantes qui ne pouvaient résulter que de la fusion des cellules migratrices en une seule masse de protoplasma dans laquelle les noyaux s'hypertrophient et végètent. Plus récemment Baumgarten (3) et Aufrecht (4) ont fait des observations analogues. Le fait de la formation des cellules géantes aux dépens d'éléments cellulaires isolés est donc prouvé par l'expérience.

Nous-même avons pu voir nettement, sur des préparations heureuses, des groupes entiers de noyaux embryonnaires réu-

(1) Grancher, *Tuberculose pulmonaire*, in *Arch. de physiologie*, 1878, p. 33.

(2) Cohnheim, *Allgemeine Pathologie*, 1877.

(3) Baumgarten, *Tuberkel und Riesenzellen.* — *Centralbl. f. med. Wiss.*, 1878, p. 225.

(4) Aufrecht, *Riesenzellen.* — *Centralbl. f. med. Wiss.*, 1877, p. 465.

nis et comme noyés dans une substance amorphe abondante, jaunâtre, d'aspect colloïde, formant une masse indistincte qui commençait à se segmenter en blocs polyédriques offrant d'une manière frappante les caractères des cellules géantes.

Cette théorie, appuyée par les faits, est aussi d'accord avec la physiologie pathologique. Bien mieux que toutes les autres elle répond à ce que nous savons de l'histoire du tubercule, elle explique comment les cellules géantes se trouvent également dans le lupus, dans les gommes et dans diverses inflammations dégénératives. — En admettant que les cellules géantes sont le produit d'une aberration de nutrition, on conçoit comment elles peuvent affecter une vitalité propre, se modifier dans leur forme, pousser des prolongements, mais sans atteindre jamais un degré élevé d'organisation, et destinées fatalement à subir la dégénérescence graisseuse à laquelle les éléments qui la composent ont échappé pour un temps.

Le lecteur excusera cette digression un peu longue, qui nous a semblé justifiée par l'importance de la question en litige (1).

F. *Lésions des lymphatiques.* — Les altérations des vaisseaux blancs sont beaucoup moins aisées à voir que celles des

(1) Dans une communication récente à la Société anatomique, sur la tuberculisation des glandes muqueuses de la trachée, M. Cornil s'est rallié implicitement à la théorie que nous venons de développer ; il admet en effet la genèse des cellules géantes par coalescence des éléments cellulaires renfermés dans les acini.

De son côté, M. V. Hanot, dans sa *Revue critique sur la phthisie pulmonaire* (*Arch. de médecine*, oct. 1879), résume ainsi les opinions du professeur Charcot sur la nature des cellules géantes : 1° la cellule géante est constituée dans le principe par un amas d'éléments cellulaires tassés les uns contre les autres, et forme ainsi une petite masse endothéliale ; 2° les éléments constituant cette petite masse subissent une modification particulière, qu'on peut appeler vitreuse, ayant pour effet d'amener l'accolement, puis la fusion des différentes cellules qui en sont atteintes, pendant que les noyaux de ces cellules entrent en prolifération active; 3° cette transformation intense qui a pour aboutissant la caséification procède ici du centre à la périphérie de l'amas cellulaire, ce qui explique les différents aspects que présente la cellule géante sur les coupes.

vaisseaux sanguins, en raison même de la difficulté que l'on éprouve à distinguer les lymphatiques à l'état normal. Dans beaucoup de cas, on voit à la périphérie des granulations tuberculeuses des traînées embryonnaires disposées parallèlement à la surface de la muqueuse, affectant un certain ordre et limitées par des rangées de cellules plates. Ces *espaces*, envahis par le tubercule, paraissent être des espaces lymphatiques.

Les lésions des vaisseaux de plus fort calibre peuvent quelquefois être aperçues. — Dans notre observation V, sur une préparation de la paroi latérale du pharynx, nous avons vu un gros vaisseau bosselé, noueux, rempli de matière caséeuse, partir d'un follicule isolé devenu tuberculeux, et se diriger parallèlement à la surface de la muqueuse, en suivant sa couche profonde.

Il est probable, sans qu'on puisse néanmoins l'affirmer, que, dans les cas où la tunique musculeuse est envahie, où des granulations tuberculeuses se développent d'abord au voisinage des faisceaux musculaires puis dans l'épaisseur même de ces faisceaux, il est probable, disons-nous, que cet envahissement est dû à une infection par les lymphatiques, qui servent de voie à la propagation du tubercule.

Les *ganglions* auxquels vont se rendre les lymphatiques des parties affectées sont, comme on l'a vu, les ganglions rétro-pharyngiens pour la face postérieure et la portion supérieure du pharynx, les ganglions de l'angle de la mâchoire pour les amygdales. — Ils sont presque toujours atteints par l'altération, et la reflètent à leur tour fidèlement. Dans les cas très aigus, où l'ulcération de la muqueuse donne lieu rapidement à un travail inflammatoire intense, les ganglions lymphatiques s'enflamment à leur tour, qu'ils soient ou non déjà envahis par un commencement de tuberculose. Il se produit alors une prolifération diffuse et intense des cellules lymphatiques bientôt suivie de désagrégation du tissu adénoïde, qui se ramollit par

destruction du réticulum, et subit la transformation purulente. — Un abcès se forme dans son épaisseur ; en même temps la capsule enflammée s'épaissit, et, lorsque le pus s'est frayé un jour à l'extérieur, le ganglion est transformé en une coque fibreuse dont les parois s'affaissent.

Il en est autrement dans les formes subaiguës et chroniques : ici pas d'irritation inflammatoire, mais une infection tuberculeuse des ganglions correspondant à la lésion gutturale. — Des granulations se forment, d'après le mécanisme et avec les caractères que nous avons indiqués à propos de la tuberculose des amygdales : des zones de dégénérescence s'accusent au milieu du tissu adénoïde, s'élargissent peu à peu et finissent par se confondre ; de nombreuses cellules géantes se voient à la périphérie de cette zone, autour de laquelle on voit parfois le tissu du ganglion devenu fibreux. — L'ensemble, examiné sur une coupe colorée au picro-carminate, présente très exactement l'aspect d'une carte de géographie, dans laquelle des îlots irréguliers sont formés par les granulations tuberculeuses rapprochées et confondues en beaucoup de points, laissant entre elles des espaces polygonaux de tissu adénoïde normal fortement coloré en rouge par le carmin.

Ces lésions n'offrent rien de spécial ; on les trouvera partout décrites : nous ne croyons donc pas devoir nous y arrêter davantage.

CHAPITRE III

ÉTIOLOGIE.

Pour étudier dans son ensemble l'étiologie de la tuberculose pharyngée, il faudrait refaire l'histoire si complexe des causes de la tuberculose en général : travail assurément fort inutile

et qui ne serait ici guère à sa place. — Nous nous bornerons à rechercher quelles sont les conditions particulières qui favorisent la localisation du tubercule sur la gorge.

La *fréquence absolue* de l'angine tuberculeuse ne paraît pas très grande, à en juger par le petit nombre des observations que renferment les recueils scientifiques. D'après Fraenkel (1), les registres statistiques de l'Institut pathologique de Berlin pendant les années 1865 et 1866 ne relèvent, sur 150 autopsies de tuberculeux, qu'un seul cas d'ulcérations tuberculeuses du pharynx. — Nous avons cité ailleurs (page 10) les statistiques de Louis et de ses élèves, qui tendent également à faire regarder la tuberculose pharyngée comme très rare.

Cependant, depuis que l'attention a été appelée sur cette affection, les cas se sont multipliés, et les observateurs qui ont voulu s'en occuper n'ont pas eu beaucoup de peine à en réunir plusieurs exemples. — L'angine tuberculeuse est donc moins rare qu'on ne le suppose : mais, il faut bien le dire, on ne cherche pas assez ; on se contente d'observer les cas types, ceux dans lesquels l'intensité des troubles fonctionnels appelle immédiatement l'attention du côté de la gorge ; — on laisse très bien passer inaperçus les faits moins évidents, et ceux très communs où l'angine tuberculeuse accompagne la phthisie laryngée, et où l'aphonie, la toux, le cornage dominent le tableau symptomatique.

Nous trouvons la preuve de ce que nous avançons, dans les résultats obtenus par l'emploi du laryngoscope, qui permet une exploration détaillée de la cavité pharyngienne. Navratil (2), dans un compte rendu de ses travaux laryngoscopiques, affirme avoir trouvé 20 fois des ulcérations tuberculeuses dans le pharynx, sur 246 sujets dont le larynx était malade.

(1) *Loc. cit.*, *Berl. med. Wochenschr.*, 1876.

(2) Navratil, *Études laryngoscopiques.* Leipzig, 1871, p. 28.

De son côté, Wendt (1), après avoir constaté la rareté des faits d'angine tuberculeuse connus dans la science, dit avoir trouvé assez fréquemment à l'autopsie des ulcérations tuberculeuses du pharynx, et surtout de la portion nasale, qui étaient restées ignorées pendant la vie.

Les *conditions prédisposantes* de la localisation de la tuberculose sur la gorge ne seront bien connues que lorsque la statistique sera devenue plus considérable.

Au point de vue de l'*âge*, on peut dès à présent affirmer que l'angine tuberculeuse se rencontre surtout à l'âge moyen de la vie, qu'elle est rare chez l'enfant et encore plus chez le vieillard. — Sur 35 observations dans lesquelles l'âge des malades est mentionné, nous en trouvons 17 entre 25 et 40 ans, 3 chez des enfants de moins de 10 ans ; enfin 2 seulement après 60 ans.

Le *sexe* ne paraît pas exercer d'influence bien notable ; cependant les malades que nous avons observés étaient tous des hommes, à l'exception d'un seul, la vieille femme de l'observation IV, chez laquelle la tuberculose pharyngée, consécutive à celle du larynx, n'avait pas dépassé le premier degré. — Sur 43 observations dans lesquelles le sexe est indiqué, nous trouvons 29 hommes et 18 femmes.

L'influence de la *profession* n'a pas été étudiée par les auteurs, et nos propres observations ne nous ont fourni sur ce point aucun résultat qui mérite d'être signalé.

On le voit, nous ne savons presque rien sur les causes prédisposantes de l'angine tuberculeuse. — Sommes-nous plus instruits des *causes déterminantes?*

On a déjà vu que l'angine tuberculeuse était rarement primitive et isolée ; — presque toujours elle se montre dans le cours d'une tuberculisation pulmonaire. Dans ces conditions, il est naturel de supposer *a priori* que, sous l'influence d'une

(1) Ziemssen's *Handbuch*, t. VII, p. 294 et suiv.

irritation habituelle portée sur ses parois, le pharynx est constitué à l'état de *moindre résistance* et offre un terrain propice au développement de la tuberculose. C'est ainsi qu'on a expliqué les ulcérations tuberculeuses de la langue par l'irritation chronique due au frottement d'une dent cariée ou brisée, à l'usage habituel de la pipe. Cette théorie est justifiée, en ce qui concerne le pharynx, par une observation récente de K. Breus (1) dans laquelle on vit chez un phthisique, à la suite de l'ingestion d'un liquide caustique, les ulcérations pharyngiennes et œsophagiennes devenir tuberculeuses, et leurs parois s'infiltrer de granulations.

Mais si quelquefois la tuberculose de la gorge reconnaît des causes de ce genre, il faut avouer que la plupart des faits échappent à une telle explication : — il est même à observer que l'usage excessif du tabac et des liqueurs alcooliques, dont l'influence irritante sur la gorge est impossible à nier, paraît avoir peu d'action sur le développement de l'angine tuberculeuse. — Parmi les sept malades dont les observations sont rapportées à la fin de ce travail, pas un n'était alcoolique ; en revanche parmi les nombreux phthisiques alcooliques qui se sont présentés pendant l'année 1879 à la consultation de l'hôpital Cochin, et dont nous avons soigneusement examiné la gorge, beaucoup étaient atteints d'angine glanduleuse, mais pas un n'offrait d'ulcérations tuberculeuses du pharynx.

Quelques auteurs, reprenant la vieille théorie de l'école de Louis sur l'influence irritante des matières expectorées, ont pensé que la tuberculisation du pharynx pouvait être le résultat d'une action directe, d'une véritable *auto-infection* par les crachats séjournant dans l'arrière-bouche. — Assurément rien n'autorise à rejeter complètement cette théorie, et on peut admettre que, dans certains cas, le contact prolongé des crachats tuberculeux avec une muqueuse déjà altérée, peut-être

(1) Breus, *Wiener med. Wochenschr.*, 1878.

dépouillée de son épithélium, ait amené le développement *in situ* des tubercules. Mais combien de cas sont absolument opposés à cette hypothèse ! Souvent la tuberculose pharyngée se développe chez des individus dont les poumons n'offrent aucun signe de ramollissement et qui, par conséquent, n'éliminent pas encore de matière tuberculeuse ; les cas les plus intenses sont d'ordinaire ceux dans lesquels une granulie aiguë emporte le malade avant la formation des lésions pulmonaires en foyer ; enfin, dans les formes chroniques, les seules où l'action des crachats pourrait être incriminée, on voit souvent l'ulcération se localiser en un point circonscrit, à la voûte palatine, sur l'amygdale, voire dans la portion nasale du pharynx, tous endroits qui sont rarement en contact avec les matières expectorées.

La théorie de l'auto-infection du malade par ses crachats est difficile à défendre; — quant à l'hypothèse, beaucoup plus aventurée encore, de la tuberculisation primitive du pharynx, à la suite d'une infection locale par des matières venues du dehors, elle ne nous paraît pas mériter qu'on la discute : pour pouvoir la soutenir avec quelque raison, il faudrait d'abord prouver que la tuberculose pharyngienne se rencontre comme accident purement local chez des individus sains du reste, et que la généralisation est seulement consécutive. — C'est ce qu'on n'a pas réussi à démontrer jusqu'à présent.

CHAPITRE IV

SYMPTOMATOLOGIE GÉNÉRALE.

La tuberculose pharyngée n'est pas, comme l'avait cru Isambert d'après ses premières observations, une affection toujours identique à elle-même. — Elle se présente au contraire sous

des formes infiniment variées, et peut affecter des allures très différentes suivant les cas.

Tantôt la maladie est d'emblée généralisée et n'épargne aucune des régions du pharynx ; tantôt elle est d'abord localisée, circonscrite en un point peu étendu, ne s'étend que progressivement et de proche en proche.

Dans certains cas on la voit se manifester par une folliculite aiguë, très analogue à la folliculite tuberculeuse du gros intestin ; — ailleurs elle est dès l'abord disséminée dans tous les éléments constituants de la muqueuse, et éclate sous forme de granulie diffuse. Si le plus souvent elle se montre d'emblée, d'une manière isolée et primitive, parfois aussi elle est secondaire, et succède à une tuberculisation du larynx.

Il est donc possible et même facile de distinguer, dans l'étude clinique de la maladie, plusieurs formes spéciales, que leur physionomie ordinairement très nette permet de différencier sans peine. — Mais, comme ces diverses formes se manifestent par des symptômes fonctionnels très analogues, comme elles se séparent les unes des autres beaucoup moins par leurs symptômes que par leur marche et leur évolution, nous croyons utile, pour éviter des répétitions trop fréquentes, de présenter d'abord le tableau général de ce qu'on pourrait appeler la forme commune de la tuberculose pharyngée. — Nous nous réservons d'insister, dans un chapitre à part, sur les formes et les variétés de la maladie.

§ 1. — Période de début.

Le premier phénomène qui révèle habituellement le début de la tuberculose du pharynx est une *douleur* de gorge plus ou moins vive, qui se manifeste sans cause apparente. C'est tantôt une simple gêne, une sorte de constriction en arrière du larynx ; tantôt une cuisson, une démangeaison persistante en

un point de l'isthme du gosier ; d'autres fois une sensation de brûlure véritable, occupant le voile du palais.

La déglutition exaspère ces douleurs : le contact d'un bol alimentaire volumineux, celui d'une substance acide ou alcoolique, est difficilement supporté. Le malade a la gorge sèche, pâteuse ; il éprouve le besoin de faire de fréquentes éructations, et d'avaler souvent sa salive.

Ces premiers symptômes se produisent souvent au milieu d'une santé en apparence parfaite, et sans aucun signe d'une affection tuberculeuse pulmonaire ou abdominale. Cependant, même dans ces cas, les antécédents du malade révèlent parfois différents symptômes caractéristiques : hémoptysie ; bronchite prolongée ; amaigrissement insensible. — D'autres fois, les phénomènes gutturaux se montrent chez des individus manifestement phthisiques ; ils sont accompagnés de toux, de dysphonie et d'enrouement, de tous les signes en un mot d'une affection chronique du larynx.

Si, dès cette époque, on examine la gorge, on aperçoit en un point ordinairement limité une ou plusieurs *petites éminences grisâtres*, acuminées, se détachant sur la surface rosée de la muqueuse. Ces petites saillies sont tantôt disséminées, écartées les unes des autres, et forment comme un semis à la surface de la luette, ou du voile du palais ; d'autres fois elles sont rapprochées, et forment par leur fusion une plaque irrégulière, à surface chagrinée, à contours vaguement arrondis. — Aux environs de la plaque, il n'est pas rare de voir d'autres points, grisâtres ou jaunâtres, isolés, dont l'apparition souvent très rapide annonce une extension progressive des tubercules.

Les malades s'inquiètent peu d'abord de ce qu'ils prennent pour un simple mal de gorge. Quelquefois, de leur propre mouvement, ou d'après le conseil d'un médecin peu attentif, ils se soumettent à une médication antisyphilitique, qui n'a d'autre effet que d'aggraver leur état. — Enfin, voyant les

douleurs augmenter chaque jour et gêner sérieusement l'alimentation, ils commencent à s'effrayer et se présentent à l'hôpital. C'est ici qu'on peut placer le début de la seconde période.

§ 2. — Période d'état.

Peu après le début de l'infiltration tuberculeuse de la gorge, les *ulcérations* prennent naissance avec une grande rapidité, et il est rare, lorsqu'on observe pour la première fois les malades, qu'il n'en existe pas déjà. Leur forme, leurs dimensions, leurs caractères varient suivant la manière dont elles se développent, et suivant le moment où on les examine.

Tantôt les ulcérations sont peu nombreuses, étendues, superficielles ; leur surface, inégale et légèrement mamelonnée, rappelle l'érosion produite par un léger coup de râpe ; leur coloration est jaunâtre, piquetée de points gris et comme marbrée, leurs bords sont parfois végétants et font un relief marqué sur les parties saines environnantes. Lorsqu'elles présentent ces caractères, les ulcérations occupent le voile du palais ou ses piliers, les amygdales, plus rarement les parois latérales et postérieures du pharynx ; elles se développent lentement, sont susceptibles de rester longtemps stationnaires et peuvent même, sous l'influence d'un traitement approprié, se cicatriser partiellement.

Plus souvent, la gorge apparaît couverte d'ulcérations disséminées, très petites, de forme lenticulaire et arrondie. Leur surface est grisâtre et semble couverte de muco-pus très adhérent ; leurs bords sont plats ou très légèrement relevés. La muqueuse environnante est plus ou moins hypérémiée ou enflammée, souvent couverte d'une exsudation blanchâtre peu adhérente et facile à enlever à l'aide d'un pinceau.

Ces ulcérations succèdent aux petits tubercules que nous avons décrits plus haut, et souvent on peut voir de nouvelles

granulations se développer par poussées successives, s'exulcérer et s'éliminer progressivement. Avec un peu d'attention il est facile, suivant la remarque de Fraenkel, de suivre jour par jour les progrès du processus et d'assister à l'envahissement de toute la muqueuse gutturale.

Dans les cas aigus, la généralisation se fait avec une extrême rapidité ; les ulcérations lenticulaires ainsi développées ont une grande tendance à l'accroissement : en quelques jours et sous les yeux de l'observateur elles se creusent, s'élargissent, se confondent les unes avec les autres, et de cette fusion résultent des pertes de substance étendues, à fond plat, à bords irréguliers formés par des segments de petits cercles. — Souvent les lambeaux de muqueuse épargnés par l'ulcération, mais privés de moyens nutritifs, se mortifient, se détachent et tombent, laissant à nu le tissu sous-muqueux et la couche glanduleuse.

Quand les lésions sont arrivées à ce degré, la gorge ne présente plus qu'une surface uniformément grisâtre, tomenteuse, recouverte d'un pus concret et poisseux dans lequel s'arrêtent les débris alimentaires. Le voile du palais, épaissi, peu mobile, remplit le fond de la bouche ; la luette, épaisse et bossuée, traîne sur la base de la langue ; — les piliers sont déformés, augmentés de volume et débordent l'amygdale qui est excavée et déchiquetée ; — enfin sur la face postérieure du pharynx, difficile à apercevoir, on distingue le même aspect grisâtre et inégal, les mêmes sillons irréguliers, le même exsudat concret que sur les parois de l'isthme du gosier.

Un *engorgement* notable des *ganglions du cou* se développe sous l'influence des ulcérations pharyngées. Ce gonflement survient en général d'une façon progressive et insensible ; d'abord localisé aux ganglions sous-maxillaires, il atteint ensuite ceux du cou, et les muscles sterno-mastoïdiens sont alors soulevés par des chapelets de glandes noueuses, arrondies et dures, peu adhérentes à la peau, mais très adhérentes aux

parties profondes. Cette adénite est généralement indolente, mais dans les cas très aigus les ganglions engorgés s'enflamment, se ramollissent et suppurent. De vives douleurs, accompagnées d'une sensation de tension inflammatoire sur les côtés du cou, révèlent cette complication. — Bientôt les ganglions se tuméfient encore davantage, se fusionnent en une masse volumineuse, ovoïde, à grand diamètre vertical, qui adhère fortement à la peau qu'elle soulève. Un abcès ne tarde pas à se former qui, à moins d'intervention chirurgicale, s'ouvre de lui-même en perforant la peau, et donne issue à une quantité considérable de pus mal lié. Les parois du foyer s'affaissent, mais ne se cicatrisent pas, et il reste une fistule par où suinte incessamment une petite quantité de liquide séreux.

Les *troubles fonctionnels*, qui s'annonçaient dès la première période, prennent en même temps une grande intensité, et présentent par leur réunion un tableau clinique très frappant.

La *douleur de gorge* augmente et devient excessive; elle est lancinante, comparée par certains malades à une sensation de brûlure insupportable, qui ne laisse aucun repos, et qui rend le sommeil impossible. Cette douleur ne manque presque jamais, quel que soit le siège de l'ulcération pharyngienne: elle existe même dans les cas où, l'épiglotte et ses replis étant seuls atteints, les lésions ne peuvent être aperçues qu'à l'aide du laryngoscope. En cas d'ulcération partielle, elle est nettement rapportée par le malade au point lésé; mais dans les formes aiguës elle est générale, occupe toute la cavité bucco-pharyngienne, et s'irradie jusque dans les oreilles; lorsqu'elle atteint ce degré, le simple contact de la langue sur la voûte palatine devient insupportable, et le malade laisse pendre sa langue hors de sa bouche entr'ouverte, en évitant le moindre mouvement des mâchoires. La *gêne de la déglutition* est également très pénible et augmente l'état de souffrance du malade. Elle reconnaît deux causes différentes: d'abord la douleur, qui est exaspérée par les mouvements du pharynx et

par le passage des aliments ; les substances solides surtout, comme le pain et la viande, ne peuvent être avalées sans une véritable torture. Souvent on voit le malheureux malade, pressé par la faim, faire de vains efforts pour déglutir quelques bouchées ; malgré lui son pharynx se refuse au mouvement de déglutition, ou s'il l'exécute, c'est au prix d'une souffrance telle que bien souvent, plutôt que de s'y exposer de nouveau, le malade se prive de nourriture et se condamne à une diète presque absolue.

A la douleur vient se joindre, pour entraver l'alimentation, la *parésie du voile du palais*, qui est à peu près constante lorsque cet organe est atteint par la tuberculisation. Il s'épaissit, s'enflamme, perd sa mobilité et sa contractilité ; bientôt il ne peut plus se relever pour obturer les fosses nasales. La déglutition des liquides, qui se faisait encore assez régulièrement, devient alors très difficile : une partie du liquide est rejetée par le nez. Dans les mouvements de régurgitation qui en résultent, quelques gouttes passent souvent dans le larynx mal clos par l'épiglotte épaissie, et il en résulte de violents accès de toux, avec menace de suffocation.

Un autre symptôme achève d'épuiser le malade, et complète sa lamentable situation : c'est une *salivation* exagérée, qui n'atteint pas, à vrai dire, les proportions excessives de la salivation mercurielle, mais qui est cependant assez abondante pour amener une déperdition réelle. Chez un de nos malades (Obs. III) elle dépassait le chiffre de 600 grammes par jour. La salive rendue est épaisse et viqueuse ; elle ne coule pas facilement dans la bouche et on voit le malade la ramener avec difficulté par des efforts d'éructation et de sputation presque incessants. Dans le crachoir elle se présente sous l'aspect d'un liquide louche, blanchâtre et filant, à la surface duquel nagent quelques pelotons muco-purulents.

Quelle est l'origine de cette salivation ? Nous laissons de côté, bien entendu, les cas, comme celui d'Isambert, où un

traitement mercuriel, dirigé contre une angine syphilitique supposée, avait déterminé une stomatite avec salivation mercurielle. — Chez les malades dont la salivation survient spontanément dans le cours de la pharyngite tuberculeuse, il nous semble qu'elle s'explique à la fois par l'irritation fonctionnelle réflexe des glandes salivaires proprement dites, par une hypersécrétion des glandes muqueuses du voile du palais et du pharynx (qui sont presque toujours hypertrophiées), enfin et surtout par la gêne de la déglutition, qui est telle que le malade aime mieux laisser couler sa salive au dehors.

Une *gêne de la parole*, souvent très prononcée, est le résultat des troubles fonctionnels que nous venons de décrire : la voix, nasonnée, rappelle le timbre particulier que présente celle des individus atteints de paralysie diphthéritique ; la prononciation est indistincte en raison du peu de précision des mouvements associés. Du reste, les malades évitent de parler, répondent par monosyllabes, tant ils redoutent l'exagération des douleurs qui résulte du moindre contact de la langue avec les parties malades.

A ces symptômes ordinaires de la tuberculose pharyngée, viennent parfois se joindre des phénomènes plus exceptionnels, dont nous devons dire quelques mots.

Nous avons déjà indiqué les *douleurs d'oreilles*, qui existent à un faible degré dans la plupart des cas, mais qui peuvent prendre une intensité excessive, et constituer le symptôme le plus pénible. Chez le malade qui fait le sujet de notre observation III, elles étaient continues, très vives, exaspérées dans les mouvements de déglutition. Nous les avons vues naître sous nos yeux, et augmenter jusqu'à la fin ; elles étaient accompagnées d'une surdité très marquée.

D'après Traube, qui les a signalées un des premiers, ces douleurs seraient dues à l'existence d'ulcérations au voisinage de la trompe d'Eustache, et l'influence de la déglutition

s'expliquerait par la dilatation que subit l'orifice de la trompe, lorsque le muscle péri-staphylin externe se contracte. Fraenkel (1) n'admet pas cette interprétation; chez ceux de ses malades qui ont présenté des douleurs d'oreilles, l'examen rhinoscopique ne lui a montré aucune lésion des trompes : il est donc disposé à croire qu'il s'agit d'une sensation réflexe, transmise par le rameau de Jacobson et par le glosso-pharyngien. — Nous devons dire que notre observation est tout en faveur de l'opinion de Traube; chez le malade auquel nous avons déjà fait allusion, il existait des ulcérations profondes qui avaient détruit presque entièrement le revêtement muqueux de l'extrémité de la trompe.

C'est ici le lieu de parler de la *surdité* qui, chez notre malade, a accompagné les douleurs d'oreilles et qui nous a paru reconnaître les mêmes causes. Ce phénomène est signalé dans une des observations d'Isambert, mais il semble avoir passé inaperçu : du moins n'a-t-il pas été relevé par l'auteur, dont le mémoire déjà plusieurs fois cité ne mentionne aucune altération du sens de l'ouïe. Chez notre malade, la surdité s'est montrée avec des caractères trop évidents pour que nous n'en fussions pas frappé. En même temps que les douleurs d'oreilles, s'était manifestée une certaine dureté de l'ouïe, qui étonna d'autant plus que jamais le malade n'avait éprouvé aucun trouble de l'appareil auditif. Bientôt la surdité augmenta progressivement, et atteignit un degré marqué : dans les dernières semaines on avait toutes les peines du monde à se faire entendre du malade. A cette époque, le mouvement d'une montre, perceptible normalement à une distance de plus d'un mètre, n'était entendu par l'oreille droite du malade qu'à une distance de 4 centimètres, et n'était perçu par l'oreille gauche que lorsqu'on appliquait la montre sur la paroi crânienne. — Nous n'avons pas besoin d'ajouter que ce malade ne présen-

(1) Fraenkel, *loc. cit.*, *Berliner Klin. Wochenschr.*, 1876.

tait ni écoulement par le conduit auditif, ni aucun signe d'otite moyenne.

Quelle était l'origine de cette abolition de l'ouïe? En l'absence de toute lésion de l'oreille capable de provoquer la surdité, nous sommes très porté à la rattacher aux lésions des trompes d'Eustache, qui étaient, comme nous l'avons dit, profondément ulcérées, et oblitérées à leur extrémité. Mais de nouvelles observations sont nécessaires pour que cette interprétation puisse être définitivement admise.

A côté de la paralysie incomplète du voile du palais sur laquelle nous avons insisté, M. Vallin (1) a observé, chez un malade, une paralysie ou plutôt une *parésie du nerf maxillaire inférieur*. Chez cet individu, la sensibilité de la moitié droite de la lèvre inférieure et de la région mentonnière était presque entièrement abolie; la mâchoire inférieure était tombante et les mouvements de mastication étaient faibles et difficiles. M. Vallin fut tenté de voir dans cette paralysie l'effet d'une inflammation ou d'une compression du nerf au voisinage des ulcérations profondes qui occupaient le voile du palais et l'isthme du gosier. — Malheureusement l'autopsie, incomplètement faite, ne permit pas de reconnaître si cette hypothèse était justifiée.

Pendant le début des redoutables accidents dont nous avons tracé le tableau, l'*état général* est d'ordinaire peu altéré, et souvent l'*appareil respiratoire* ne présente aucun symptôme de tuberculisation.

Dans ces formes en apparence primitives, et qui méritent mieux que les autres la dénomination de *phthisie gutturale*, le larynx n'est nullement altéré : la voix est nette, pure, et, en dehors de ce timbre nasonné que nous avons signalé, ne présente aucune modification; — il n'y a pas de toux, aucune gêne respiratoire. — L'examen laryngoscopique montre alors

(1) Vallin, *Soc. méd. des hôpitaux*, 1876.

la cavité laryngienne et les cordes vocales parfaitement saines, et les lésions ulcéreuses exactement limitées au niveau du vestibule.

Ce sont des cas de ce genre qui avaient frappé Isambert, habitué comme il l'était à constater la prédilection de la tuberculose pour le larynx : aussi n'a-t-il guère décrit que la forme primitive de l'angine tuberculeuse, et insiste-t-il presque à chaque page sur l'immunité de l'appareil laryngien.

Cette immunité n'est pourtant pas constante : souvent avec les premiers accidents gutturaux on voit se manifester un peu d'enrouement, une fatigue habituelle de la voix. L'enrouement, d'abord passager, devient permanent, la voix s'éraille de plus en plus, et le malade éprouve un besoin incessant de tousser, de se dérouiller, suivant l'expression vulgaire; la toux, pénible et quinteuse, ramène de petits pelotons de mucosités d'abord incolores, puis verdâtres et enfin teintées de sang; quelquefois même un véritable cornage s'établit, et une dyspnée croissante avec menace de suffocation vient montrer qu'il existe un obstacle au libre passage de l'air.

Si les lésions laryngées et pharyngées sont souvent concomitantes, quelquefois aussi on voit le larynx être atteint le premier, et les lésions, envahissant progressivement les replis ary-épiglottiques et l'épiglotte, s'étendre ensuite aux parois du pharynx et aux parties latérales de l'isthme du gosier : dans cette forme secondaire, le voile du palais n'est pas atteint, et on n'observe ni gonflement de la luette, ni gêne notable de la déglutition : ce sont les phénomènes laryngés qui dominent la scène morbide et menacent l'existence du malade.

L'état des *poumons* est aussi très variable : dans des cas, à la vérité assez rares, la tuberculose semble au début respecter l'appareil pulmonaire, et alors que le pharynx est déjà le siège de lésions avancées, les poumons paraissent sains et ne révèlent aucun signe de tuberculose. — Mais ordinairement, même chez ces malades, certains symptômes rationnels indiquent

l'imminence de la phthisie qui ne tardera pas à éclater.

Beaucoup plus souvent, c'est pendant le cours d'une phthisie pulmonaire confirmée que se montre l'angine tuberculeuse, et l'apparition des accidents gutturaux est le signal d'une aggravation rapide des lésions pulmonaires, qui prennent la forme aiguë ou galopante.

Enfin la tuberculose *intestinale*, sur laquelle nous avons déjà insisté, se développe à son tour, et une diarrhée colliquative, impossible à arrêter, vient achever d'épuiser le malade.

Quand les choses en sont arrivées à ce point, la terminaison n'est pas éloignée ; elle peut affecter plusieurs modes différents, que nous allons exposer.

§ 3. — Période de terminaison.

Quand la tuberculisation pharyngée est aiguë et générale, quand les lésions ulcéreuses occupent toute l'étendue des parois de la gorge, la situation du malade qui en est atteint devient très pénible, et tout à fait digne de pitié. Tourmenté par des douleurs intenses qui ne lui laissent aucune trêve, il ne peut ni dormir ni manger ; le moindre mouvement de déglutition exaspère ses souffrances, les aliments solides, arrêtés par une sorte de spasme de l'isthme du gosier, ne peuvent passer dans l'œsophage qu'au prix des plus grands efforts ; les liquides, s'ils causent moins de souffrances, sont rejetés dans les fosses nasales ou tombent dans le larynx, et le malade à moitié suffoqué finit par se passer de nourriture et se réduire à l'inanition, plutôt que de subir davantage un tel supplice. — Il n'est pas pour cela délivré de ses maux : une salive abondante, visqueuse, remplit sa bouche et l'oblige à des crachotements et à des éructations continuelles ; — la luette tuméfiée chatouille la base de la langue et entre-

tient un état nauséeux des plus pénibles ; — enfin le cou, gonflé et douloureux, peut à peine se mouvoir : des masses ganglionnaires parfois enflammées et abcédées font saillie sous l'angle de la mâchoire et soulèvent les muscles sterno-mastoïdiens.

Une cachexie rapide et profonde est la conséquence inévitable d'un pareil état; elle est hâtée encore par l'aggravation incessante des lésions pulmonaires et par la généralisation de la tuberculose à l'intestin. Le malade, épuisé par l'inanition et la diarrhée, tombe dans l'hecticité ; une fièvre rémittente à exacerbations vespérales s'empare de lui, et achève de le réduire au dernier degré du marasme. Parfois une hémoptysie, une syncope, vient abréger ses souffrances et amener une prompte terminaison ; mais, la plupart du temps, c'est lentement qu'il s'éteint, s'asphyxie peu à peu, et finit par succomber à l'épuisement, après une longue agonie, pendant laquelle il a conservé ses facultés jusqu'au bout.

Les choses ne se passent pas de la même manière quand la marche de l'angine tuberculeuse est plus lente, et que les lésions, d'abord localisées, se sont développées de proche en proche et par extension graduelle. — Dans ce cas, l'intensité des phénomènes fonctionnels est bien moindre : les douleurs de gorge, si elles sont intenses, ne sont pas intolérables, et peuvent être calmées par des topiques appropriés ; la dysphagie ne va pas jusqu'à rendre l'alimentation impossible ; enfin la salivation est modérée. Les forces du malade se soutiennent et la cachexie est beaucoup moins rapide.

Mais au bout d'un temps plus ou moins long, quelquefois dès le début, comme nous l'avons dit, le larynx est envahi : la voix se trouble, s'éraille, puis s'éteint, la respiration peu à peu devient gênée et bientôt un cornage bruyant révèle l'obstacle apporté à l'entrée de l'air et l'imminence de la suffocation. Souvent les choses ne vont pas plus loin, et le malade succombe à la phthisie pulmonaire avant que l'obstacle laryngien ait créé un péril pressant ; mais souvent aussi un accès

d'étouffement se déclare, et une asphyxie rapide amène la mort en quelques heures, à moins que l'on n'intervienne par la trachéotomie. Celle-ci n'est elle-même qu'un palliatif, et le soulagement qu'elle procure n'est qu'un répit bien court : presque toujours les lésions pulmonaires sont à cette époque trop intenses et trop irrémédiables pour que la levée de l'obstacle laryngien puisse fournir au malade la chance d'une survie un peu prolongée.

On le voit, la terminaison de l'angine tuberculeuse est constamment fatale : tantôt par elle-même, tantôt par les lésions qui l'accompagnent, cette affection aboutit dans tous les cas à la mort, et il n'y a de différences que dans le mode suivant lequel celle-ci survient. — On ne connaît pas jusqu'à présent d'exemples de guérison de la tuberculose du pharynx, et nos propres observations sont malheureusement d'accord sur ce point avec celles de nos prédécesseurs.

CHAPITRE V

FORMES CLINIQUES.

Dans le chapitre précédent, nous nous sommes efforcé de mettre sous les yeux du lecteur le tableau général de l'angine tuberculeuse, tel qu'il résulte de l'ensemble des faits connus. Mais, pour faire un exposé complet de la symptomatologie de la tuberculose pharyngée, nous avons dû faire abstraction des variétés, et nous attacher à la description d'une forme mixte, un peu idéale, qui nous permît de ne négliger aucun symptôme.

En fait, la tuberculose du pharynx ne se présente pas sous une physionomie toujours identique ; elle admet des variétés nombreuses, et les malades que l'on peut rencontrer diffèrent

entre eux tout autant que diffèrent deux phthisiques ou deux fièvres typhoïdes. On pourrait multiplier beaucoup les formes, en tenant compte du mode de début, de la localisation, de la marche, des lésions concomitantes ; mais ce serait compliquer les dificultés sans aucun avantage. — Nous nous bornerons à décrire trois formes, dont l'entité nous paraît justifiée par les faits et qui présentent dans leur physionomie clinique des caractères très tranchés.

§ 1. — Folliculite tuberculeuse aiguë.

Cette forme, qui n'a pas encore été décrite, paraît rare, car elle n'a été vue que deux fois : la première par M. Krishaber, dans un cas qui est rapporté d'une manière très succincte dans la thèse de M. Sourris ; la seconde fois par nous, qui avons pu suivre le malade depuis le début, et faire son autopsie avec tout le soin nécessaire.

L'observation de M. Krishaber (1) est relative à une jeune fille de 22 ans, qui fut prise brusquement de point de côté, de toux, avec des symptômes typhoïdes ; le diagnostic était incertain entre la granulie aiguë et la fièvre typhoïde, quand il se manifesta une gêne notable de la déglutition. L'examen de la gorge fit voir sur la luette, le voile du palais, et la paroi postérieure du pharynx, un grand nombre de granulations grises. La muqueuse était uniformément rouge, mais nullement exulcérée. — Quelques jours plus tard, des râles fins se développèrent aux bases des poumons, et bientôt la malade mourut avec tous les symptômes d'une phthisie aiguë. L'autopsie ne put être faite.

Notre cas, que l'on trouvera reproduit dans tous ses détails aux pièces justificatives (Obs. II), présentait les particularités suivantes : un homme de 35 ans, vigoureux, se présenta à

(1) Sourris, *De l'Angine tuberculeuse* (*Thèses de Paris*, 1877).

l'hôpital Cochin avec des symptômes rappelant ceux du début d'une fièvre typhoïde ; il se plaignait en outre d'une sensation de vive brûlure à la gorge, et d'une grande gêne de la déglutition. En regardant sa gorge, on vit la muqueuse de l'isthme du gosier et du pharynx, présentant une rougeur intense, uniforme, presque lie de vin ; sur ce fond congestionné se détachaient de nombreux points blancs, disséminés sans ordre, légèrement saillants, ayant le volume d'une grosse tête d'épingle ou d'un grain de chènevis. Le même état de la gorge persista les jours suivants, pendant que se développaient tous les signes d'une tuberculisation pulmonaire suraiguë. — Douze jours après le début de la maladie, le malade succomba. — A l'autopsie on trouva une granulie aiguë et généralisée des poumons, du foie et des reins. — L'examen histologique du pharynx montra que les points blancs, qu'on avait pris pour des granulations tuberculeuses, étaient des follicules clos malades. Ces follicules présentaient une infiltration toute spéciale, un ramollissement de leur partie centrale et une transformation purulente de leurs éléments, qui simulait un petit abcès. Quelques-uns étaient exulcérés à leur sommet, et transformés en de petits ulcères lenticulaires.

Ces deux faits sont très concordants ; ils montrent nettement l'existence d'une forme d'angine spéciale, qui offre de remarquables analogies avec celle de la fièvre typhoïde, et qui est en rapport avec la granulie fébrile à marche suraiguë.

D'après ce que nous savons de son histoire, la folliculite tuberculeuse se développe dans le cours et sous l'influence de la granulie aiguë du poumon. — Elle a pour premier symptôme une vive douleur, une sensation de cuisson dans la gorge, accompagnée de gêne de la déglutition. A l'examen de la gorge, on trouve une muqueuse rouge, très fortement injectée (contrairement à ce qu'on observe dans les autres formes d'angine tuberculeuse) ; sur cette muqueuse se détachent de petits nodules d'un blanc éclatant, du volume d'un grain de mil ou

d'un grain de chènevis, légèrement saillants, disséminés sur tous les points de la surface du pharynx.

L'intensité des symptômes augmente rapidement, et la difficulté de la déglutition devient bientôt très prononcée. Au bout de quelques jours, si on examine attentivement les points blancs, on voit qu'ils sont exulcérés, ou plutôt érodés à leur sommet. Les amygdales sont gonflées, volumineuses ; les gros follicules de la base de la langue sont tuméfiés et décolorés, parfois exulcérés à leur sommet. — Sur ces entrefaites le malade succombe à la phthisie aiguë, avant que les lésions gutturales aient eu le temps d'atteindre un degré plus avancé.

L'examen anatomique montre que dans les cas de ce genre il s'agit d'une inflammation aiguë des follicules clos, d'une véritable folliculite localisée sur les petites masses de tissu adénoïde disséminées dans la muqueuse. Les follicules sont tuméfiés; au microscope ils se montrent infiltrés d'éléments lymphoïdes beaucoup plus nombreux et plus serrés qu'à l'état normal. Au centre de chaque follicule, les cellules sont déformées, granuleuses, le stroma réticulé a disparu ; il se forme une zone de ramollissement, un véritable petit abcès, qui finit par s'ouvrir et par s'évacuer au dehors, en laissant une très petite exulcération arrondie.

Il est impossible de n'être pas frappé des analogies que présente cette affection avec la folliculite aiguë qui, dans certaines formes de tuberculose intestinale, détruit les glandes adénoïdes de l'intestin. C'est le même processus, et il aboutirait aux mêmes résultats, si la mort prompte du malade ne venait couper court à son développement.

§ 2. — Tuberculose miliaire diffuse.

Cette forme est, sinon la plus fréquente, du moins celle qui a le plus frappé les observateurs par la netteté et l'intensité de

ses symptômes. — Elle avait été décrite par Julliard (1), qui en avait nettement indiqué le mode de début, la marche et l'évolution. Isambert (2), sans connaître la thèse de Julliard, l'étudia de nouveau, et la décrivit sous le nom de tuberculose miliaire aiguë pharyngo-laryngée.

On la voit d'ordinaire se développer chez des individus qui présentaient depuis un temps variable les symptômes d'une tuberculose pulmonaire ou péritonéale à sa première période ; — quelquefois, mais rarement, elle survient au milieu d'une santé en apparence parfaite, et alors les manifestations de la phthisie gutturale peuvent précéder de quelque temps les autres accidents de la tuberculisation, qui d'ailleurs ne manque jamais de se confirmer bientôt.

Le début de l'angine est brusque, ou tout au moins rapide : des douleurs vives, une sorte de chaleur, de cuisson à la gorge annoncent le développement des granulations. Celles-ci apparaissent partout à la fois, et peu de jours suffisent pour que le voile du palais, ses piliers, les parois pharyngiennes elles-mêmes, se montrent couverts d'une éruption de petits boutons d'un blanc jaunâtre, acuminés, tantôt disséminés, tantôt réunis en plaques irrégulières, à surface inégale et mamelonnée.

Au bout de peu de jours, les granulations s'érodent, s'exulcèrent à leur sommet ; bientôt elles disparaissent, non par énucléation, comme on l'a cru longtemps, mais par élimination moléculaire ; et elles laissent à leur place de petites ulcérations arrondies, bien délimitées, lenticulaires, dont la forme et l'aspect rappellent de très près les ulcérations de l'herpès guttural. — Ces ulcérations grandissent rapidement, se fusionnent par destruction de leurs bords, et finissent par constituer des pertes de substance irrégulières, à bords fes-

(1) Julliard, *loc. cit.*, p. 27.
(2) Isambert, *Annales des mal. de l'oreille et du larynx*, 1875, p. 77.

tonnés, qui laissent entre elles des portions plus ou moins étendues de muqueuse saine.

En même temps des poussées nouvelles se font dans les points non encore envahis, de nouvelles granulations viennent se former au voisinage des anciennes et ajouter à la tuméfaction des parties. C'est alors que les douleurs de gorge deviennent excessives, que la dysphagie, que la salivation atteignent leur maximum. — C'est alors aussi que les ganglions sous-maxillaires et cervicaux s'engorgent et parfois entrent en suppuration (Obs. I).

Pendant que ces lésions se développent dans la gorge, on voit se déclarer tous les symptômes d'une poussée aiguë de tuberculisation pulmonaire : fièvre, dyspnée croissante, cyanose des extrémités. — L'état général fléchit rapidement, les forces disparaissent et la cachexie fait chaque jour des progrès.

Le larynx reste ordinairement sain jusqu'à la fin ; plus rarement il est atteint, mais d'une manière consécutive, et même dans ce cas les lésions n'offrent pas à beaucoup près la même intensité que dans le pharynx.

La marche de la tuberculose aiguë diffuse de la gorge est rapide et constamment progressive : les poussées des granulations ne peuvent être arrêtées par aucun moyen ; les ulcérations, s'il en existe, ne cessent de s'accroître, quel que soit le traitement employé. — La durée de la maladie dépasse rarement quatre mois ; elle est ordinairement de un mois ou six semaines, à partir du début des accidents.

La mort est amenée par l'aggravation des lésions pulmonaires, ou bien elle arrive par suite de l'inanition à laquelle les malades se condamnent, et du marasme profond qui en est le résultat.

§ 3. — Tuberculose ulcéreuse chronique.

Cette forme est infiniment plus commune qu'on ne le croit

généralement, mais, comme elle se traduit par des symptômes beaucoup moins manifestes que ceux de la forme miliaire aiguë, comme elle est, d'autre part, très fréquemment accompagnée de phthisie laryngée, elle passe souvent inaperçue.

Le mode de début diffère selon que l'angine tuberculeuse est primitive ou consécutive à la phthisie laryngée. — Dans le premier cas l'affection s'annonce par une légère douleur localisée en un point de l'isthme du gosier, sur une amygdale, sur la paroi latérale du pharynx, quelquefois même sur l'arrière-cavité des fosses nasales. En ce point se montre une plaque chagrinée, légèrement saillante, dont la surface ne tarde pas à subir une érosion superficielle, premier stade de l'ulcération chronique. Bientôt cette ulcération se creuse; sa surface, inégale et anfractueuse, présente un piqueté rouge, et gris; — en certains points, sur l'amygdale par exemple, elle peut devenir végétante, et se couvre d'excroissances papilliformes analogues à de gros bourgeons charnus : — ailleurs son allure est plus destructive, et la luette par exemple lui résiste rarement. — L'ulcération est souvent unique; rarement il en existe plus de deux ou trois à la fois. — Elles ont peu de tendance à s'accroître, mais n'en ont pas du tout à se cicatriser; on les voit souvent rester stationnaires pendant des mois entiers (Obs. VI).

Lorsque le larynx est pris le premier, la maladie débute d'une manière presque silencieuse, et ses premières phases ne peuvent être reconnues sans le secours du laryngoscope. — A la gêne, à la douleur qui résulte constamment de la phthisie laryngée, vient se joindre une autre douleur plus vive, plus aiguë, qui a son siège derrière le cartilage thyroïde, et qui s'exaspère dans les mouvements de déglutition. Le miroir laryngien permet alors de voir que la muqueuse des replis épiglottiques, que celle de la base de la langue et de la partie adjacente des piliers, est devenue épaisse, rugueuse, comme chagrinée. Bientôt des ulcérations se développent, tantôt superficielles,

érosives, plus souvent profondes, bien délimitées et comme taillées à l'emporte-pièce.

La marche ultérieure est la même, que l'ulcération pharyngienne soit primitive ou consécutive. — Pendant un temps variable, qui peut être de plusieurs mois, les ulcérations font peu de progrès, les phénomènes fonctionnels restent peu accusés. — Puis, sous l'influence d'une poussée granuleuse dans les poumons, la pharyngite chronique passe à l'état aigu; les lésions se généralisent, des poussées de granulations disséminées se font à la périphérie des ulcérations, et l'aspect général rappelle alors celui de la forme aiguë. — Ordinairement le pharynx participe à l'exacerbation des lésions pharyngiennes; un œdème glottique se manifeste, accompagné d'aphonie et de cornage, et le malade, s'il n'est pas enlevé par le progrès de la tuberculose pulmonaire, succombe à un accès de suffocation.

La durée de la forme chronique est environ de six à huit mois, comme nous l'avons dit : dans quelques cas exceptionnels cette durée peut dépasser une année.

La mort est également constante, mais elle est moins directement causée par l'angine tuberculeuse ; — celle-ci produit relativement peu d'accidents, n'entrave pas d'une façon notable les fonctions importantes ; — mais les lésions pulmonaires et laryngées suivent leur marche, et, au bout d'un temps plus ou moins long, déterminent la mort du malade.

Telles sont, brièvement esquissées, les formes cliniques de la tuberculose pharyngée : on voit qu'elles offrent entre elles de nombreuses différences, on peut même dire de nombreux contrastes, qui justifient suffisamment une description particulière. — Sans revenir sur des détails qui ont été donnés tout au long dans le chapitre précédent, nous allons passer sur-le-champ à l'étude du diagnostic.

CHAPITRE VI

DIAGNOSTIC.

Il est peu de questions de pathologie qui soient susceptibles d'être autant développées que celle du diagnostic des angines. — En effet, le nombre infini des inflammations de la gorge, la variété des formes qu'elles sont capables de revêtir, et en même temps les ressemblances qu'elles présentent souvent dans leurs caractères extérieurs, tout cela concourt à rendre dans beaucoup de cas le diagnostic des angines fort difficile, surtout à un premier examen, et à laisser planer quelquefois une grande incertitude sur les déterminations étiologiques.

Cependant, s'il est une forme d'angine qui se distingue facilement des autres, et qui ne prête dans la plupart des cas à aucune difficulté de diagnostic, nous devons dire que c'est l'angine tuberculeuse. Isambert, Fraenkel, s'accordent à dire que, lorsqu'on l'a vue une fois, il n'est pas possible de la méconnaître ; — de notre côté, dans tous les cas qui se sont présentés à notre observation, nous avons porté sur-le-champ et sans hésitation un diagnostic que les événements ont confirmé.

Mais, si on reconnaît en général facilement l'angine tuberculeuse lorsqu'on a occasion de la rencontrer, on peut aussi confondre assez facilement avec elle diverses autres angines qui sont susceptibles de survenir chez les tuberculeux, et commettre ainsi de grossières erreurs. — D'un autre côté, la tuberculose pharyngée, bien que moins rare qu'on ne l'a prétendu, n'est cependant pas très commune, et la plupart des médecins ne l'ont jamais vue.

Pour ces raisons, il nous semble utile d'établir brièvement quels sont les caractères qui permettent de distinguer l'angine

tuberculeuse des affections qui pourraient la simuler. — Nous étudierons successivement le diagnostic de chacune des trois formes.

§ 1. — Diagnostic de la folliculite tuberculeuse aiguë.

La *folliculite tuberculeuse aiguë*, telle que nous l'avons décrite, ne saurait être confondue qu'avec l'angine de la fièvre typhoïde, ou avec celle de la variole.

L'*angine de la fièvre typhoïde* est en général beaucoup moins aiguë : la douleur, la gêne de la déglutition sont moins vives, la rougeur de la gorge moins intense et moins foncée que dans l'angine tuberculeuse ; si parfois on distingue des points blanchâtres dus à un certain degré d'infiltration des follicules, ces points n'ont pas la couleur blanche éclatante, la délimitation très nette que nous avons signalée : ils sont plutôt opalins et ressemblent à une vésicule ; enfin la langue n'offre pas cette tuméfaction de sa base, cette turgescence avec état violacé des gros follicules, sur laquelle nous avons insisté ; la muqueuse linguale est au contraire sèche, brunâtre et fuligineuse. — Quant aux symptômes généraux, on sait combien ils se ressemblent dans la fièvre typhoïde et dans la granulie : ils ne peuvent donc, surtout au début, jeter aucune lumière sur le diagnostic de l'angine, et c'est au contraire l'angine qui peut éclairer le diagnostic de la maladie générale.

L'*angine varioleuse* a des caractères objectifs qui la rapprochent beaucoup de notre angine tuberculeuse : la rougeur vive du pharynx, le développement rapide sur ses parois, et sur l'isthme du gosier, d'un nombre variable de petites papules qui blanchissent promptement, tout cela serait fait pour induire en erreur, si le début brusque de la fièvre, l'intensité de la céphalalgie et des douleurs de reins, l'apparition des rash prémonitoires et bientôt après l'éruption, n'écartaient pas bien loin toute idée de tuberculose.

§ 2. — Diagnostic de la tuberculose pharyngée miliaire.

La *tuberculose pharyngée miliaire* se présente avec tous les caractères d'une affection aiguë : douleur vive et cuisson dans la gorge, difficulté d'avaler ; développement rapide de nombreux points blancs disséminés, arrondis, d'apparence vésiculeuse ; engorgement notable des ganglions sous-maxillaires, enfin mouvement fébrile souvent très accentué, surtout s'il existe en même temps une poussée aiguë de tuberculose pulmonaire.

Dans ces conditions l'herpès guttural, l'angine du muguet, l'angine aphtheuse, enfin l'angine ulcéro-membraneuse, pourraient être aisément confondus avec la maladie qui nous occupe.

Le doute ne saurait subsister longtemps lorsqu'on a affaire à une *angine herpétique*. Celle-ci se montre en effet avec les allures franchement aiguës propres aux affections accidentelles ; elle débute brusquement, à la suite d'un refroidissement, par un frisson suivi d'un accès de fièvre, et des symptômes très nets d'un embarras gastrique ; les vésicules de la gorge apparaissent dès le deuxième jour, et leur existence est si fugace, que souvent elles échappent à l'investigation ; elles sont promptement remplacées par des points blancs, saillants, faciles à détacher à l'aide d'une spatule, et constitués par un exsudat pultacé sans consistance ; au-dessous on trouve la muqueuse très légèrement érodée, offrant parfois un ou plusieurs petits ulcères cupuliformes, qui se cicatrisent en très peu de jours. Enfin l'éruption presque simultanée d'un groupe plus ou moins abondant d'herpès labial vient donner en quelque sorte la caractéristique de la maladie.

L'*angine du muguet* n'a pas les mêmes caractères d'acuité, elle survient volontiers dans le cours des maladies cachectiques,

et en particulier dans la phthisie, mais l'ensemble de ses symptômes est bien différent de ceux de l'angine tuberculeuse; constamment accompagnée de stomatite, elle débute par une rougeur, une sécheresse, étendue à toute la muqueuse buccale ; les mouvements de la langue dans la bouche, les pressions contre la voûte palatine, développent plus de douleurs que la déglutition elle-même; — si on examine la bouche, on la voit remplie de petites masses d'un blanc laiteux, surtout accumulées sur les côtés du frein de la langue, sur la face interne des joues et les attaches latérales du voile du palais (plaques ptérygoïdiennes); — ces amas, analogues à du riz très cuit, se laissent détacher par un léger frottement, et au-dessous apparaît la muqueuse rouge, dépouillée de son épithélium, quelquefois exulcérée par places, mais ne présentant jamais ces ulcérations lenticulaires, arrondies, bien délimitées, qui succèdent aux granulations dans la pharyngite tuberculeuse miliaire.

L'*angine aphtheuse*, quand elle est très intense, peut donner lieu à plus de difficultés ; elle survient de préférence chez les individus dont l'état général est mauvais; elle se manifeste par une éruption abondante de vésicules opalines grisâtres, entourées d'un bourrelet blanc. Ces vésicules ne tardent pas à se rompre, et sont remplacées par des ulcérations arrondies, cupuliformes, à fond blanchâtre, recouvert d'un exsudat très adhérent, à bords plats ou légèrement relevés. — Ces ulcérations très douloureuses donnent lieu à une difficulté extrême de la mastication et de la déglutition; elles sont accompagnées d'une sputation abondante. — Mais les aphthes ne se produisent jamais exclusivement dans la gorge; ils sont surtout nombreux dans la bouche, et en particulier sur la voûte palatine, derrière l'arcade dentaire supérieure, où ils sont rangés parallèlement à celle-ci ; — ce caractère suffit, dans la plupart des cas, pour éloigner l'idée d'une tuberculisation bucco-pharyngée.

Cependant, il est des cas exceptionnels, où le diagnostic peut offrir de grandes difficultés, et notre maître, M. le Dr Lailler, nous a parlé plus d'une fois d'un cas de ce genre, dans lequel une éruption de tubercules sur toute l'étendue de la muqueuse buccale et pharyngée simulait, à s'y méprendre, une angine aphtheuse aiguë : le diagnostic ne put être fait que lorsque les accidents de tuberculisation pulmonaire, d'abord très peu nets, furent devenus plus accusés.

L'*angine ulcéro-membraneuse* est ordinairement consécutive à une stomatite de même nature, mais elle peut aussi se montrer isolément, et alors elle revêt une physionomie qui présente avec celle de l'angine tuberculeuse plus d'un point de ressemblance. — C'est ordinairement chez des individus malingres, et soumis à de mauvaises conditions hygiéniques, c'est par de la douleur et de la gêne de la déglutition qu'elle se révèle ; à l'observation directe elle montre des dépôts pseudo-membraneux jaunâtres, peu étendus, siégeant sur les piliers du voile du palais, et sur les amygdales; ces produits recouvrent des ulcérations superficielles, grisâtres, difficiles à déterger. — Mais toujours la lésion est limitée à l'isthme du gosier et respecte le pharynx proprement dit ; les ulcérations sont irrégulières, mal délimitées, sans perte de substance appréciable; elles saignent quand on les touche; il y a peu ou point d'engorgement ganglionnaire; — enfin la maladie a peu de tendance à s'aggraver, et, lorsqu'on emploie un traitement convenable, la guérison se fait rarement attendre plus de quinze jours ou trois semaines.

§ 3. — D. de la pharyngite tuberculeuse chronique.

La *pharyngite tuberculeuse chronique*, à marche ulcéreuse, ne présente plus le même aspect, et ne soulève plus les mêmes difficultés diagnostiques ; mais d'autres problèmes se présen-

tent, qui ne sont pas moins intéressants, et qui demandent parfois beaucoup d'attention pour être résolus.

Sans avoir la prétention d'envisager tous les cas possibles, nous nous bornerons à passer en revue le diagnostic différentiel de l'angine glanduleuse chronique, de l'angine scrofuleuse, du cancroïde de la gorge, enfin des diverses formes de syphilides gutturales.

L'*angine glanduleuse* ou *folliculeuse* présente au premier abord une grande ressemblance avec la tuberculose pharyngée, et nous y avons été trompé quelquefois. — Un malade se présente portant sur sa figure les attributs de la phthisie ; il se plaint de tousser beaucoup, mais surtout de souffrir de la gorge, d'avoir incessamment des envies d'éructer ou de cracher, d'éprouver de la gêne de la déglutition. De plus, la voix est éraillée et fatiguée. On examine la gorge, et on voit sur la paroi postérieure du pharynx une couche concrète grisâtre et étalée; aux environs, la muqueuse est mamelonnée, couverte de saillies plus ou moins papuleuses, souvent entourées d'un léger liséré inflammatoire, quelquefois exulcérées à leur surface : — on songe à la tuberculisation du pharynx. — Mais que l'on fasse tousser et cracher le malade, et qu'on regarde ensuite plus attentivement : on verra que les mucosités se sont détachées, et ont laissé à nu une muqueuse pâle, parcourue seulement en quelques points par des varicosités veineuses; — des saillies se voient en certains points, mais répondent surtout aux parties supérieures, à celles qui sont riches en follicules clos ; quelques-unes de ces saillies sont exulcérées, mais d'une manière superficielle, et celles qui ne le sont pas présentent une teinte grisâtre, bien différente de la coloration jaune, ou d'un blanc jaunâtre, qui est propre aux tubercules. — Enfin, au voisinage des follicules enflammés, la muqueuse offre des surfaces déprimées, lisses et luisantes comme des plaques cicatricielles. Les autres parties de l'isthme du gosier sont intactes ; c'est à peine si les glandes de la base

de la langue présentent un certain degré de tuméfaction. Enfin les ganglions sous-maxillaires ne sont nullement engorgés.

Les angines *scrofuleuses* présentent avec la tuberculose pharyngée certains points de remarquable analogie; et nous avons vu que le premier cas de phthisie gutturale observé par Isambert avait été pris par lui pour une forme spéciale de scrofulide. — Mais maintenant que les deux affections sont connues, le diagnostic en est relativement facile. Elles diffèrent en effet par la plupart de leurs caractères, et nous ne partageons nullement l'opinion exprimée par M. Spillmann (1) : « Qu'il est permis de considérer les scrofulides des muqueuses comme des ulcérations tuberculeuses à tendance phagédénique. » — Nous n'ignorons pas que plusieurs auteurs, s'appuyant sur les résultats fournis par le microscope, sont disposés à faire rentrer la scrofule tout entière dans la tuberculose et à effacer la distinction toujours maintenue jusqu'ici entre ces deux diathèses. Mais nous protestons contre une telle doctrine, qui nous paraît démentie par la clinique autant que par la pathologie générale. Les travaux de M. Thaon, qui a trouvé des granulations tuberculeuses dans les ganglions strumeux, ceux de M. Brissaud, qui en a vu dans les gommes scrofuleuses de la peau, enfin ceux de Rabl qui en a découvert dans *toutes* les lésions scrofuleuses, depuis l'eczéma jusqu'à l'ostéomyélite; — ces résultats, que nous sommes hors d'état de contrôler, ne justifient pas, à notre avis, les conclusions qu'en ont voulu tirer leurs auteurs ; fussent-ils reconnus exacts, ils ne prouveraient qu'une seule chose : l'impossibilité d'arriver par l'histologie *seule* à la détermination nosologique d'une lésion. Or, plus les recherches micrographiques se multiplient, et plus on voit disparaître les éléments soi-disant spécifiques. La cellule géante de Schüppel pourrait bien avoir un jour le sort du corpuscule tuberculeux de Lebert, et déjà nous voyons des auteurs la rencontrer dans le syphilome, dans le

(1) Spillmann, *loc. cit.*, p. 68.

sarcome, dans les inflammations les plus vulgaires. — Que l'on retourne à la clinique; que, sans perdre de vue l'anatomie pathologique, on accorde un peu plus d'importance à l'étude attentive des malades; — on y trouvera, croyons-nous, assez de lumières pour distinguer la scrofule de la tuberculose, et pour éviter de confondre l'angine tuberculeuse avec le lupus de la gorge.

Les scrofulides graves se présentent tantôt sous la forme végétante et tantôt sous la forme ulcéreuse. — Dans la forme *végétante*, qui est la plus commune, on observe ordinairement sur le fond du pharynx une ou plusieurs plaques irrégulières, étendues, mamelonnées et bourgeonnantes : ces plaques sont couvertes d'un enduit muco-purulent grisâtre; leurs bords, peu nets, mal délimités, se continuent insensiblement avec les parties voisines; — souvent on observe en un point une surface cicatricielle, pendant qu'ailleurs l'abondance du bourgeonnement, la coloration livide de la plaque en révèlent l'extension prochaine.

Dans la forme *ulcéreuse*, on découvre tantôt une vaste perte de substance irrégulière, inégalement excavée, serpigineuse, occupant une région étendue des parois de la gorge; — tantôt on aperçoit un ou plusieurs petits ulcères à bords plats non décollés, taillés à pic, qui creusent rapidement vers la profondeur jusqu'à atteindre et perforer les os.

Enfin, quelle que soit la forme de l'angine scrofuleuse, elle est presque constamment indolente; sa marche est lente, sa durée se chiffre par années, elle occasionne des délabrements considérables et laisse après elle des cicatrices nacrées, inodulaires et rétractiles. — Les malades atteints d'angine scrofuleuse grave présentent d'ailleurs presque toujours d'autres stigmates de scrofule : lupus de la face, gommes scrofuleuses de la peau, ganglions engorgés ou ramollis, et cicatrices couturées d'adénites cervicales anciennes.

Cet ensemble de caractères permet en général de faire ai-

sément le diagnostic. — Cependant il faut avouer que dans certains cas on pourrait se trouver fort embarrassé : celui par exemple où, chez un scrofuleux ayant présenté entre autres manifestations strumeuses des ulcérations de la gorge, l'angine scrofuleuse viendrait à se transformer en angine tuberculeuse. Bien que nous n'ayons pas rencontré de cas de ce genre, nous ne doutons pas qu'une telle transformation ne soit possible : une observation due à M. Krishaber, publiée dans la thèse de M. Sourris, et dont nous donnons le résumé plus loin, semble en être un exemple (voy. Obs. XXXIX).

Dans un cas semblable on aurait, pour s'éclairer, l'extension rapide des lésions gutturales, l'absence de cicatrisation, peut-être l'apparition de poussées de granulations sur d'autres parties de la muqueuse, enfin l'existence simultanée d'une tuberculisation pulmonaire à marche aiguë.

Il est rare d'observer des *tumeurs cancéreuses* sur les parois du pharynx et de l'isthme du gosier. Cependant on voit quelquefois une plaque d'épithélioma ulcéré occuper le voile du palais, l'amygdale ou ses piliers. — Dans ce cas il suffit d'un examen attentif pour reconnaître que l'ulcère cancroïdien est dur, calleux, que sa surface fongueuse, ses bords saillants et renversés en dehors sont toujours prêts à saigner ; qu'il sécrète une sérosité ichoreuse d'une odeur fade et fétide.

Au contraire, une ulcération tuberculeuse occupant le même siège donnerait au doigt une sensation de tuméfaction plutôt que d'induration; si elle est mamelonnée et végétante, les végétations ont plutôt le caractère de bourgeons charnus que de fongosités véritables ; leur coloration est grisâtre ; elles ne saignent pas d'habitude ; leur sécrétion est muco-purulente et ne présente aucun caractère de fétidité.

On se rappellera de plus que l'ulcération cancroïdienne est presque toujours isolée, qu'elle donne lieu rapidement à un engorgement ganglionnaire localisé, très dur, très douloureux, sans aucun phénomène inflammatoire ; enfin qu'elle n'est

pas accompagnée d'infiltration tuberculeuse des poumons.

Le diagnostic de l'angine tuberculeuse avec les différentes variétés de *syphilides*, par lequel nous terminerons ce chapitre, est de beaucoup le plus important, le plus pratique, celui dont la nécessité se présente chaque jour. — Faute d'avoir prêté une attention suffisante aux caractères différentiels des angines syphilitiques et de l'angine tuberculeuse, on a presque constamment confondu celle-ci avec les premières, et ces erreurs ont presque toujours été très préjudiciables aux malades : — on comprendra que nous insistions sur les signes qui peuvent permettre d'éviter des erreurs semblables.

Le *chancre induré* de l'amygdale ou du voile du palais, bien que rare, a été observé quelquefois ; il a presque toujours des caractères tranchés qui ne permettent pas de le méconnaître. Ordinairement solitaire, il est régulier de forme, arrondi ou ovale ; — sa surface est lisse, peu sécrétante, son fond un peu relevé est de niveau avec les bords ; il est accompagné d'un gonflement ganglionnaire indolent, très considérable. — Ajoutons qu'on l'observe en général chez une femme jeune encore et auparavant bien portante, qu'il est promptement modifié par les applications topiques, les cautérisations au nitrate d'argent ; qu'il se cicatrise de lui-même au bout de quelques semaines, et est bientôt suivi du développement des accidents secondaires.

Les *plaques muqueuses ulcérées* prêtent davantage à l'erreur, par leur nombre souvent multiple, par leur dissémination possible sur tous les points de l'isthme du gosier, enfin par leurs caractères physiques qui rappellent d'assez près ceux des ulcérations tuberculeuses. — Cependant, grâce à un certain nombre de signes, on peut arriver assez facilement au diagnostic.

D'abord les plaques muqueuses de la gorge sont rarement excavées, et ne donnent jamais lieu à des pertes de substance ; leur surface, lisse ou légèrement mamelonnée, parfois

végétante, repose sur une sorte de papule plate, un peu élevée au-dessus du niveau de la muqueuse ; — les ulcérations tuberculeuses, au contraire, sont toujours plus ou moins creuses ; elles offrent des bords taillés à pic, ou légèrement bourgeonnants, et un fond irrégulier, anfractueux, couvert de saillies papillomateuses.

La coloration des plaques muqueuses est très spéciale, et propre à les faire reconnaître : elles offrent une teinte blanchâtre, opaline, porcelanique, suivant l'expression de M. Fournier; elles manquent d'auréole inflammatoire ou sont entourées d'une simple zone carminée, très étroite ; — les ulcérations tuberculeuses sont d'un gris jaunâtre, quelquefois marbrées de points rouges et jaunes ; elles sont environnées d'une auréole d'un rouge terne, mal délimitée, qui se confond insensiblement avec la teinte normale de la muqueuse ; enfin elles offrent souvent, à la périphérie, de petites papules blanchâtres, formées par des tubercules sur le point de s'exulcérer, qui ne se voient jamais autour des plaques muqueuses.

Il faut ajouter que les plaques muqueuses de la gorge se développent ordinairement d'une manière chronique, qu'elles sont accompagnées de manifestations analogues sur d'autres points, tels que la face interne des joues et les commissures des lèvres, que leur évolution est presque indolente, enfin qu'elles donnent peu ou pas d'engorgement ganglionnaire ; en revanche le développement des ulcérations tuberculeuses est en général rapide ; même dans les formes chroniques, leur marche est constamment progressive ; elles s'accompagnent rarement d'autres manifestations de même nature sur la muqueuse buccale ; elles sont la source de douleurs très vives et donnent lieu presque toujours à un engorgement ganglionnaire marqué.

Nous ne disons rien des présomptions que l'on peut tirer de l'état des poumons : la tuberculose pulmonaire ne suffirait pas à écarter l'idée de lésions syphilitiques, lesquelles peu-

vent se développer chez un tuberculeux aussi bien que chez un individu sain.

Les *syphilides ulcéreuses* tardives ne donnent pas lieu habituellement à de grandes difficultés diagnostiques : ce sont des accidents sérieux qui ne surviennent guère que dans le cours des véroles graves, négligées ou mal soignées. Elles se manifestent sous forme d'ulcérations parfois très étendues, serpigineuses ou perforantes; leur surface est blafarde, baignée d'un pus ichoreux; leur marche est rapidement destructive et souvent elles donnent lieu à des dénudations ou à des perforations osseuses; enfin, malgré les délabrements qu'elles produisent, les symptômes généraux et fonctionnels sont moins accentués que dans l'angine tuberculeuse.

Les *gommes ulcérées*, qui s'observent assez fréquemment dans les parois du pharynx et de l'isthme du gosier, sont souvent très petites, groupées en forme de pléiade au voisinage les unes des autres, et donnent naissance, lorsqu'elles se vident, à des ulcérations arrondies, lenticulaires, qui rappellent assez exactement les ulcérations tuberculeuses. Mais, si on y regarde d'un peu plus près, on voit qu'on a affaire à des cavités kystiques, à bords détachés et flottants, beaucoup plus profondes que ne le sont jamais les ulcérations tuberculeuses de la même dimension; — le groupe, si groupe il y a, est circonscrit, n'a aucune tendance à envahir toute la gorge; au voisinage des gommes ulcérées on en peut trouver d'autres, simplement ramollies, au niveau desquelles la muqueuse présente une rougeur très vive, et une consistance molle et fluctuante. Il y a peu de douleur, peu ou pas d'engorgement ganglionnaire.

Enfin on trouve souvent, sur diverses parties du corps, ou des tumeurs gommeuses ou des cicatrices, qui permettent d'affirmer la nature syphilitique des lésions gutturales.

Répétons, en terminant, que, s'il est nécessaire d'établir minutieusement le diagnostic de l'angine tuberculeuse, c'est

surtout à l'usage de ceux qui ne l'ont jamais rencontrée. Quiconque l'aura vue, ne fût-ce qu'une fois, n'aura généralement pas de peine à la reconnaître, tant ses caractères sont tranchés, tant sa physionomie, son allure et sa marche la séparent des autres espèces d'angines.

CHAPITRE VII

PRONOSTIC ET TRAITEMENT.

§ 1. — Pronostic.

Le *pronostic* de l'angine tuberculeuse peut se résumer en deux mots : soit par elle-même, soit par les lésions pulmonaires et laryngées qui l'accompagnent, cette affection est constamment funeste, et une mort aussi prompte que certaine est réservée à tous ceux qui en sont atteints.

Mais, si la gravité est toujours absolue, l'échéance fatale est variable, et sous ce rapport le pronostic des diverses formes d'angine tuberculeuse n'est pas tout à fait le même.

La forme miliaire aiguë est toujours promptement mortelle : dans cette maladie, l'envahissement de la gorge se fait avec une extrême rapidité ; ses progrès ne peuvent être arrêtés, ni même enrayés, par aucun moyen thérapeutique; enfin les douleurs et les troubles fonctionnels qui l'accompagnent mettent bientôt les pauvres malades dans la situation la plus pénible, et les réduisent promptement au marasme. — En présence des signes bien constatés de la tuberculose pharyngée aiguë, le médecin est désarmé, et se voit contraint d'assister impuissant au développement d'une maladie qui a jusqu'ici défié la science médicale.

Dans la forme spéciale de folliculite tuberculeuse, sym-

ptomatique de la phthisie pulmonaire aiguë, le pronostic n'est pas meilleur : le danger très prochain résulte non plus des lésions pharyngées, mais bien des altérations pulmonaires, dont la marche rapide et irrémissible ne laisse aucune place à l'espoir. — Dans un cas de granulie aiguë à symptômes typhoïdes dont le diagnostic serait resté incertain, l'apparition de l'angine tuberculeuse aiguë avec les phénomènes que nous avons décrits suffirait à lever tous les doutes, et ne permettrait pas de conserver la moindre incertitude sur l'imminence d'une terminaison funeste.

Dans la forme chronique, si le pronostic n'est pas meilleur, du moins l'échéance fatale n'est pas aussi courte. Les cas, assez rares il est vrai, où une ulcération à marche chronique s'est développée primitivement sur une amygdale ou sur le voile du palais, sans que le larynx soit intéressé, ces cas sont les plus favorables : on a vu, dans de tels faits, l'évolution de la maladie se faire avec beaucoup de lenteur, et les symptômes graves mettre plusieurs mois à se développer. — Nous observons nous-même en ce moment un malade (Obs. VI) qui est atteint depuis quatre mois déjà d'une ulcération tuberculeuse de l'amygdale gauche, suivie au bout de quelque temps d'une altération analogue de l'amygdale droite : — sa santé générale, malgré des signes évidents de phthisie, est encore très satisfaisante, et la lésion locale, à condition qu'on ne la tourmente pas par des cautérisations intempestives, ne fait pas de progrès sensibles.

La marche est plus rapide, et le pronostic par conséquent plus immédiatement grave, quand les ulcérations pharyngées sont consécutives à une tuberculisation du larynx. Dans ce cas, en effet, l'évolution même de la maladie indique une tendance envahissante qui ne peut qu'aller en se développant. De plus, le malade, déjà cachectisé par l'effet de son angine et des troubles de l'alimentation qui en sont la conséquence, est encore exposé à une autre cause de mort : la suffocation

par œdème glottique, ou, pour mieux dire, par infiltration tuberculeuse des replis ary-épiglottiques. Cet accident peut survenir d'une manière foudroyante, et mettre le malade dans une situation désespérée, à une époque où le degré d'intensité des lésions gutturales permettait de pronostiquer une survie encore assez longue. — Notre observation V présente un exemple des faits de ce genre.

§ 2. — Traitement.

En entreprenant de parler du traitement de l'angine tuberculeuse, nous ne nous proposons pas de faire connaître aucun moyen actif à employer contre cette redoutable maladie : comme nous l'avons déjà fait pressentir à propos du pronostic, la médecine est impuissante à guérir ou même à enrayer sérieusement la tuberculisation du pharynx, et la principale préoccupation du médecin placé en face de cette affection doit être de ne pas nuire. — Cependant plusieurs moyens thérapeutiques ont été préconisés successivement, et employés tour à tour par divers médecins : quelques-uns ont produit, sinon une grande amélioration, du moins un soulagement réel, et à ce titre ils méritent d'être conservés.

Les cautérisations, inutiles et même nuisibles dans les formes aiguës, ont paru produire parfois de bons résultats dans les formes chroniques, où on peut espérer favoriser la transformation fibreuse des tubercules ulcérés. — On a employé dans ce but un grand nombre de substances différentes.

L'*acide chromique* concentré a donné de bons résultats chez une malade d'Isambert, dont l'état avait été fort aggravé par un traitement mercuriel intempestif : on vit les surfaces se déterger, la douleur et la suffocation diminuer rapidement.

La *teinture d'iode* a produit des effets satisfaisants chez un malade de M. Féréol, et chez un autre de M. Vulpian : —

sous son influence les ulcérations se nettoient, deviennent bourgeonnantes et semblent sur le point de se cicatriser; malheureusement les choses ne vont pas plus loin, et bientôt une nouvelle poussée vient remettre les ulcérations dans leur premier état.

Le *nitrate d'argent*, qu'on est accoutumé à regarder comme le caustique et le modificateur par excellence, paraît avoir sur les ulcérations tuberculeuses de la gorge une action tout à fait fâcheuse : sous son influence, les ulcérations s'élargissent, deviennent plus profondes, et le travail destructif semble prendre une activité nouvelle.

Nous employons en ce moment avec assez de succès, contre une ulcération chronique, les attouchements quotidiens avec la *glycérine phéniquée,* à la dose de 20 centigrammes d'acide phénique pour 30 grammes de glycérine; la surface ulcérée a pris une coloration plus franche, moins grisâtre, elle est activement bourgeonnante; — mais la cicatrisation ne se fait pas, et une ou deux fois déjà des poussées nouvelles sont venues détruire en peu de jours l'amélioration obtenue à grand'peine.

Si ces divers moyens paraissent rendre quelques services dans les formes chroniques, il n'en est plus de même dans les formes aiguës : ici les caustiques, les astringents se sont tous montrés également inutiles et même nuisibles; loin de favoriser la cicatrisation des parties ulcérées, ils semblent imprimer au processus destructeur une activité nouvelle, et en présence des prompts ravages qui s'ensuivent, le médecin ne peut que regretter d'en avoir essayé l'emploi.

L'*iodoforme*, ce modificateur souvent si puissant des plaies, a été mis en usage par M. Lailler, dans un cas d'angine tuberculeuse aiguë que nous publions (Obs. I); on a fait successivement des applications avec la poudre, et des pulvérisations avec la solution d'iodoforme dans l'éther. Pendant quelques jours, le malade a paru éprouver quelque soulagement, mais bientôt une poussée nouvelle, plus aiguë, de l'éruption tuber-

culeuse est venue montrer l'entière inefficacité du remède.

S'il est à peu près impossible d'arrêter la marche des ulcérations pharyngées aiguës, on peut du moins essayer d'adoucir les vives souffrances qu'elles déterminent, et d'atténuer les troubles fonctionnels qui rendent cette maladie extraordinairement pénible.

On y réussit souvent par l'emploi des *collutoires morphinés*, à la dose de 50 centigrammes de chlorhydrate de morphine pour 30 grammes de glycérine. Porté à l'aide d'un pinceau sur le fond du pharynx, ce médicament produit un certain degré d'anesthésie, de narcotisation locale ; grâce à lui les douleurs les plus vives deviennent supportables, et le malade peut prendre quelques aliments.

Le *collutoire au bromure de potassium* et au permanganate de potasse, employé par M. Krishaber pour insensibiliser le larynx, ne nous a pas paru avoir grande action sur les ulcérations pharyngées, et nous lui préférons beaucoup le collutoire morphiné dont plusieurs observateurs, parmi lesquels Isambert, ont signalé l'efficacité.

Comme moyen palliatif accessoire, il faut encore citer la *glace :* introduite dans la bouche par petits morceaux, elle calme la douleur et l'infiltration, fait cesser l'état nauséeux qui résulte souvent de la tuméfaction de la luette.

Nous ne dirons rien du *traitement général* de l'angine pharyngée : il ne diffère pas de celui de la phthisie pulmonaire. Dans les phases avancées, les moyens toniques sont à peu près seuls utiles, mais leur emploi est rendu difficile par l'obstacle apporté à l'alimentation. — On s'efforcera de soutenir le malade par du bouillon froid, du lait, des œufs crus ou à peine cuits ; — mais bien souvent tous les efforts seront vains, et on aura le triste spectacle d'un malade mourant d'inanition, sans qu'il soit possible de lui porter secours.

PIÈCES JUSTIFICATIVES

Sous ce titre, nous réunissons tous les faits actuellement connus de tuberculose pharyngée, dont nous nous sommes servi pour composer le travail qui précède. — Nous les avons divisés en deux sections : la première comprend les sept observations que nous avons pu recueillir nous-même, et qui ont servi de base à nos recherches ; nous les donnons *in extenso* avec tous leurs détails ; — dans la seconde nous avons classé par ordre chronologique, en les abrégeant beaucoup, trente-neuf observations que nous ont fournies les auteurs, tant français qu'étrangers.

SECTION Ire

OBSERVATIONS PERSONNELLES ET INÉDITES.

Observation Ire.

Tuberculose pulmonaire; ulcérations multiples du pharynx, des amygdales et de l'isthme du gosier; adénopathie cervicale suppurée. — Mort. — Autopsie : granulie miliaire généralisée du pharynx et de l'isthme du gosier; tuberculisation ganglionnaire.

Suize (Eugène), âgé de 42 ans, garçon de magasin, entre le 5 juin 1878 à l'hôpital Saint-Louis, dans le service de M. Lailler.

D'après les renseignements qu'il fournit, ses antécédents héréditaires sont négatifs. — Lui-même a joui d'une bonne santé jusqu'au mois de mai 1871. — A la suite de fatigues et de privations endurées pendant le siège et la Commune, il aurait eu en 1871-72 une bron-

chite prolongée. Les années suivantes il a continué à tousser fréquemment, a même eu quelquefois des hémoptysies, dont il s'est peu inquiété.

Il y a deux mois environ, s'est manifesté un léger mal de gorge, sorte d'angine tenace donnant lieu à une certaine gêne de la déglutition, sans fièvre; bientôt après il s'est produit un gonflement de la région cervicale droite, caractérisé par une série de bosselures qui n'ont pas cessé d'augmenter de volume.

En même temps la toux est devenue plus fréquente, la santé générale a décliné, le malade a maigri, pâli et perdu ses forces.

État actuel (5 juin). — Le facies est pâle et d'apparence cachectique; — émaciation générale très prononcée. — Pas d'œdème des jambes.

La toux est fréquente, accompagnée d'une expectoration ou plutôt d'une sputation très abondante, muqueuse et muco-purulente.

L'examen du thorax donne les résultats suivants : du côté droit, sonorité un peu diminuée au sommet, normale et même exagérée à la base ; respiration rude, soufflante sous la clavicule, avec quelques râles sous-crépitants ; — du côté gauche, submatité dans la fosse sus- et sous-épineuse et sous la clavicule ; sonorité normale dans les parties inférieures ; souffle caverneux et gargouillement au sommet; murmure vésiculaire affaibli et quelques râles crépitants à la base. Dyspnée assez prononcée; quelquefois des accès de suffocation pendant la nuit.

L'examen de la gorge fait voir qu'il existe une angine d'un caractère tout particulier, offrant l'aspect suivant : l'isthme du gosier est tuméfié et rouge; le pilier antérieur du voile du palais, du côté gauche, est épaissi et sa surface présente un piqueté d'ulcérations blanchâtres, irrégulières et peu profondes ; du côté droit, le voile du palais, fortement dévié, est soulevé par une tuméfaction sous-jacente que l'on devine, mais qu'il est impossible d'explorer directement; l'amygdale du même côté est volumineuse et légèrement exulcérée à sa partie supérieure.

La base de la langue n'offre aucune altération.

Des deux côtés du cou, il existe une adénopathie considérable : du côté droit la région sterno-mastoïdienne presque tout entière est occupée par une tumeur volumineuse, ovoïde, à grand axe vertical

formée par une accumulation de ganglions hypertrophiés et confondus; fluctuante dans ses deux tiers supérieurs, fortement indurée dans son tiers inférieur, elle est peu adhérente à la peau, mais peu mobile sur les parties profondes; la tuméfaction signalée dans la gorge fait évidemment corps avec elle; — à la région cervicale gauche, il existe une chaîne ganglionnaire qui s'étend jusqu'à la clavicule et qui est formée de glandes dures, isolées, non douloureuses.

Le malade accuse une gêne marquée de la déglutition; il éprouve une assez grande difficulté à mouvoir le cou. — Cependant la tumeur est peu douloureuse. Il n'y a pas de symptômes généraux fébriles.

Teinture d'iode, huile de morue, vin de quinquina.

8 **juin.** — Le malade se trouve mieux, il souffre moins de la gorge, et la déglutition est moins pénible. — Les ulcérations de l'isthme du gosier se détergent, ont pris meilleur aspect; leur coloration rosée et leur peu de profondeur les rendent difficiles à distinguer.

9 **juin.** — L'abcès cervical devient de plus en plus fluctuant, superficiel, et menace de s'ouvrir; on le vide par une double ponction suivie de l'introduction d'un tube à drainage; il s'écoule une quantité considérable de pus phlegmoneux, assez bien lié.

13 **juin.** — Depuis deux jours les douleurs de gorge, auparavant très modérées, sont devenues extrêmement vives; — il s'est produit une nouvelle poussée inflammatoire sur les amygdales; celle de droite surtout est rouge et tuméfiée; sa surface est couverte d'exulcérations arrondies, de la grandeur d'un grain de chènevis, confluentes en beaucoup de points; — des exulcérations analogues se voient sur l'amygdale gauche et sur les piliers du voile du palais; — leurs bords sont légèrement relevés, leur fond couvert d'un exsudat caséeux blanchâtre.

14 **juin.** — L'éruption gutturale se développe rapidement, envahit les parties supérieures de l'isthme du gosier et gagne même la voûte palatine. — La surface du voile du palais est d'une teinte rouge uniforme, sur laquelle on distingue un piqueté blanchâtre formé par de petites saillies, sortes de pustules miliaires offrant une ressemblance grossière avec des vésicules d'herpès. — Les douleurs sont toujours très vives, surtout au moment de la déglutition; le malade ne peut prendre aucun aliment solide, il ne supporte que difficilement le lait et le bouillon froids. — Il y a un peu de nasonnement

sans paralysie véritable du voile palatin (pulvérisations dans la gorge avec la solution éthérée d'iodoforme). — L'état général est peu satisfaisant.

17 juin. — Les petites papules pustuleuses observées sur le voile du palais s'exulcèrent peu à peu à leur sommet, et se transforment en ulcérations superficielles toutes semblables à celles des amygdales.

L'abcès ganglionnaire cervical s'est bien détergé ; après l'enlèvement du tube à drainage il reste une simple fistule donnant un écoulement séro-purulent peu abondant.

20 juin. — Sous l'influence des pulvérisations d'iodoforme, l'état de la gorge s'améliore un peu ; les lésions cessent de s'étendre. — Mais l'état général du malade continue à s'aggraver ; — il a pâli et maigri encore.

La dyspnée est extrême, bien qu'il n'y ait pas de cornage et que la voix soit à peine enrouée, — il y a souvent des étouffements. — Un nouvel examen du thorax donne les résultats suivants : la sonorité thoracique, un peu obscurcie aux deux sommets, paraît normale et même exagérée aux bases. — Sous la clavicule gauche, souffle caverneux, presque amphorique, avec gros râles humides ; sous la clavicule droite, respiration soufflante, râles sous-crépitants et crépitants mélangés. — Dans toute l'étendue des deux poumons on entend des râles sous-crépitants fins, nombreux, qui sont attribués à une poussée récente de granulations miliaires.

L'état de la gorge est toujours le même ; — les ulcérations amygdaliennes sont devenues confluentes, et l'amygdale droite, profondément excavée, a pris une teinte noirâtre, — la luette, les piliers du voile du palais sont tuméfiés et déformés ; le voile palatin, peu mobile, se relève lentement et incomplètement. — Les engorgements ganglionnaires du cou tendent à augmenter.

21 juin. — La faiblesse générale est encore plus grande que la veille ; — dyspnée excessive ; — râles nombreux très fins dans la poitrine. Légère cyanose des lèvres et des extrémités.

Dans la soirée le malade est pris d'étouffements, et succombe par asphyxie graduelle le 22 juin, à une heure du matin.

Autopsie le 23 juin à neuf heures.

Le *cœur* est sain, de volume médiocre ; — les cavités droites ren-

ferment quelques caillots décolorés d'origine récente ; — les orifices et les valvules ne présentent aucune lésion.

Le péricarde est lisse et sans adhérences, — il ne renferme qu'une très petite quantité de liquide.

Les *poumons* sont volumineux et lourds, coiffés tous deux à leur sommet de fausses membranes anciennes, épaisses et fibreuses, qui unissent étroitement les deux feuillets pleuraux. — Au lobe supérieur du poumon gauche, il existe une dilatation considérable des bronches : les conduits aériens s'élargissent à leur extrémité en forme de dilatations ampullaires, dont quelques-unes atteignent le volume d'une noix et simulent des cavernes pulmonaires ; le tissu pulmonaire sous-jacent est sclérosé et imperméable ; cette partie du poumon présente à la coupe exactement l'aspect d'une éponge grossière : les parois rigides ne s'affaissent pas.

Dans toute l'étendue des deux poumons, depuis la base jusqu'au sommet, le tissu pulmonaire est infiltré de *granulations* opaques d'un gris blanchâtre, du volume d'une grosse tête d'épingle, disséminées en nombre infini et avec une remarquable régularité dans toute l'étendue du parenchyme. Ces granulations sont toutes du même volume et appartiennent évidemment à une même poussée.

La trachée est saine et ne présente aucune altération ; — mais les lésions les plus intéressantes se trouvent dans l'appareil pharyngo-laryngien.

Le *pharynx* étant détaché avec la langue, le larynx et l'œsophage, et les deux conduits alimentaire et aérien étant sectionnés sur la ligne médiane postérieure, on constate les particularités suivantes : la muqueuse de la paroi antérieure du voile palatin, de la luette et des piliers présente un état ponctué, comme chagriné, dû à l'existence d'un nombre infini de très petites exulcérations miliaires ; les saillies acuminées observées pendant la vie ont disparu, mais la muqueuse palatine est épaissie, rugueuse ; les tissus sous-jacents sont fortement infiltrés, et d'une consistance lardacée ; l'épaisseur totale du voile du palais est au moins triple de ce qu'elle est à l'état normal. Les mêmes lésions, à un degré plus avancé, se retrouvent sur les amygdales : ici les exulcérations sont plus profondes ; et l'amygdale droite, profondément excavée, a presque entièrement disparu. L'état chagriné de la muqueuse et les exulcérations se conti-

nuent sur la base des piliers et sur la paroi antérieure du pharynx jusqu'à l'épiglotte ; la base de la langue est saine ; il en est de même de la paroi postérieure, les lésions s'atténuant peu à peu et disparaissant sur les parties latérales.

L'*épiglotte* est épaissie, rigide ; la muqueuse qui recouvre ses deux faces est congestionnée, et couverte des mêmes ulcérations miliaires déjà signalées ; le *vestibule du larynx* et même la cavité sous-glottique, principalement du côté droit, offrent une surface d'un rose vif, avec exulcérations de plus en plus disséminées ; cette coloration s'éteint progressivement, et au niveau de la première pièce de la trachée, la muqueuse aérienne reprend son aspect normal. Les cartilages du larynx sont sains ; nulle part il n'y a d'ulcération étendue, pas d'œdème des replis aryténo-épiglottiques. Quant aux cordes vocales, elles sont remarquablement saines.

Les *ganglions* sous-sterno-mastoïdiens des deux côtés sont énormément engorgés ; la plupart ont subi la fonte purulente et sont réduits à une coque plus ou moins épaisse, remplie d'un pus crémeux, verdâtre.

Les organes abdominaux ne présentent rien de remarquable ; il n'y a aucune trace de tuberculose intestinale.

Cerveau sain ; *méninges* modérément congestionnées.

Examen histologique. — Quelques portions des organes malades ont été durcies dans l'acide picrique, la gomme et l'alcool ; des coupes pratiquées au rasoir en divers points ont été colorées au picro-carminate d'ammoniaque et montées dans la glycérine. L'étude attentive de ces pièces a donné les résultats suivants :

Voile du palais. — A la face inférieure, le revêtement épithélial est presque entièrement détruit ; le chorion de la muqueuse et les couches conjonctives sous-jacentes présentent une infiltration très serrée d'éléments embryonnaires, petits, de forme ronde ou anguleuse ; en beaucoup de points ces éléments sont groupés en petites masses arrondies, au centre granuleux et jaunâtre, présentant tous les caractères de granulations tuberculeuses miliaires. Les glandes en grappe, qui occupent l'épaisseur du voile du palais, sont énormément hypertrophiées, et forment une masse épaisse, blanchâtre, rappelant l'aspect de la matière *caséeuse ;* parmi ces glandes, les unes sont simplement hypertrophiées, sans altération de leurs lobules, d'autres

sont infiltrées d'éléments embryonnaires qui se développent d'abord dans les cloisons interlobulaires, envahissent peu à peu les parois mêmes des acini, et compriment les croissants de Giannuzzi, qui subissent la dégénérescence granuleuse ; enfin quelques-unes sont entièrement détruites, atrophiées, et transformées en petits nodules arrondis ou ovalaires, entourés d'une gangue conjonctive très nette. Quant aux conduits glandulaires, ils sont perméables et paraissent peu altérés.

Pharynx. — La paroi pharyngienne dans les régions supérieures ne présente pas d'ulcérations, mais elle est considérablement épaissie; le chorion et le tissu sous-muqueux sont remplis de granulations miliaires à différents degrés de développement, réunies les unes aux autres par une infiltration embryonnaire, diffuse ; la couche musculeuse elle-même est envahie : dans toute son épaisseur, les faisceaux musculaires sont séparés par des amas de granulations logées dans le tissu conjonctif interstitiel; de ces granulations, les unes très petites sont entièrement formées de noyaux cellulaires serrés les uns contre les autres, mais distincts ; d'autres, plus volumineuses, présentent au centre une zone granuleuse, mal coloré par le carmin, et une ou plusieurs cellules géantes. En beaucoup de points, la tuberculisation atteint les faisceaux musculaires eux-mêmes; des granulations se développent entre les fibres qu'elles refoulent ; celles-ci sont atrophiées, comme amaigries, ont perdu leur striation et sont transformées en de petits blocs granuleux (Pl. II, fig. 1).

Amygdales. — Le tissu adénoïde est enflammé et ulcéré; — en beaucoup de points, surtout dans les parties superficielles, on distingue des granulations tuberculeuses isolées, avec cellules géantes ; — ailleurs il existe simplement une prolifération inflammatoire du tissu de l'amygdale qui est ramolli et abcédé. — Sur les piliers du voile on retrouve les lésions déjà signalées dans la paroi pharyngienne : même envahissement du tissu conjonctif intermusculaire par les tubercules qui s'infiltrent jusque dans l'épaisseur des faisceaux; même dégénérescence granuleuse des fibres musculaires ; mêmes lésions des glandes en grappe ; les masses glandulaires qui remplissent le bourrelet amygdalo-glosse ont subi presque entièrement la transformation tuberculeuse ; c'est à peine si en quelques points on distingue encore les acini en partie noyés dans la prolifé-

ration embryonnaire qui les étouffe. On ne découvre pas de vaisseaux.

Épiglotte. — Les caractères des lésions sont à peu près les mêmes : infiltration embryonnaire des glandes muqueuses, qui commence par les cloisons interlobulaires et qui est suivie de la destruction des éléments sécréteurs. — Çà et là on distingue des granulations miliaires parfaitement nettes dont les plus avancées offrent les larges plaques hyalines, jaunâtres, avec collerette de noyaux colorés par le carmin, qu'on désigne généralement sous le nom de cellules géantes. — Il est à observer qu'elles ne paraissent pas développées aux dépens de vaisseaux oblitérés : en effet, dans le voisinage, et en rapport immédiat avec les granulations, on trouve de nombreux vaisseaux, à peu près du même diamètre que les cellules géantes, parfaitement perméables et dont toutes les tuniques paraissent intactes, la tunique interne étant seule un peu épaissie. Le cartilage épiglottique est parfaitement intact.

Replis ary-épiglottiques et vestibule du larynx. — La surface qui regarde le pharynx est énormément épaissie ; elle offre de nombreuses ulcérations, peu profondes, et dont les bords renferment seulement une infiltration embryonnaire très prononcée; plus profondément on trouve de rares granulations isolées, et surtout une infiltration embryonnaire qui a dissocié les faisceaux du tissu conjonctif ; les glandes muqueuses se présentent à tous les degrés de dégénérescence et d'atrophie.

Ganglions lymphatiques. — Les glandes rétro-pharyngiennes et cervicales sont, les unes entièrement abcédées, les autres très infiltrées et ramollies au centre. — Les lésions sont trop avancées pour pouvoir être étudiées d'une manière précise.

Poumons. — Le parenchyme pulmonaire est farci de grosses granulations de 1 millimètre de diamètre environ, la plupart nettement isolées et très avancées dans leur évolution ; on distingue nettement une zone centrale caséeuse, une zone moyenne avec cellules géantes, et une zone externe de prolifération; les plus volumineuses, entièrement caséifiées, sont entourées d'une zone fibreuse très évidente.

Observation II.

Tuberculose pulmonaire aiguë, à forme asphyxique; accidents typhoïdes; angine avec granulations disséminées. — Mort. — Autopsie : granulie miliaire des poumons et du foie; *folliculite tuberculeuse aiguë de la gorge.*

Blanche (Gustave), dessinateur, âgé de 35 ans, entre le 15 février 1879 à l'hôpital Cochin, dans le service de M. le Dr Bucquoy.

Il ne présente aucun antécédent héréditaire qui mérite d'être noté. Habituellement bien portant, il n'aurait eu qu'une fièvre typhoïde à l'âge de sept ans. Il assure n'avoir jamais fait aucun excès, ni de boisson ni de tabac.

Il y a une dizaine de jours qu'il se sent malade; l'affection a débuté par des malaises, de la céphalalgie, quelques vertiges, des frissons et de la fièvre, un peu de diarrhée.

Il a pris un vomitif qui n'a pas produit d'amélioration, et, voyant ses forces diminuer rapidement, il se décide à entrer à l'hôpital.

État actuel (15 février). — Le facies est pâle et défait; un peu de rougeur des pommettes; légère expression d'hébétude; cependant le malade répond assez bien aux questions. — Il se plaint surtout d'un violent *mal de gorge* qui aurait débuté depuis deux jours, et qui donne lieu à une gêne excessive de la déglutition; en examinant la gorge, on découvre une rougeur très intense de tout le pharynx et de l'isthme du gosier; sur ce fond rouge se détachent de petits points blancs disséminés, légèrement saillants et comme papuleux. — La langue est blanche et sèche, rouge sur les bords et à la pointe; la soif est vive, l'inappétence absolue. Le ventre, nullement ballonné, est un peu sensible à la pression; ses parois sont souples, il y a un peu de gargouillement dans la fosse iliaque droite. Diarrhée assez abondante (5 à 6 selles par jour).

Il y a une dyspnée très marquée; à l'auscultation on trouve des râles nombreux de congestion pulmonaire aux deux bases; la sonorité est bonne.

La peau est chaude; T. 39°,2. — Le pouls, petit et dicrote, est à 120. — Les battements et les bruits du cœur sont normaux.

Les urines sont fortement albumineuses.

16 **février.** — L'état général est le même qu'hier et rappelle tout à fait celui d'une fièvre typhoïde au dixième jour ; mais il n'y a pas de taches rosées lenticulaires. — T. le matin 40° ; le soir 39°,2.

L'attention est de plus en plus attirée vers la gorge ; sur la muqueuse rouge et enflammée sont disséminées de petites granulations d'un blanc opaque, du volume d'une grosse tête d'épingle ou d'un grain de chènevis ; ces granulations sont surtout nombreuses à la face postérieure du pharynx, plus rares sur le voile du palais et ses piliers. — Il n'y a aucun engorgement des ganglions du cou.

Le malade accuse une douleur intense, une véritable brûlure à la gorge, il se plaint d'une difficulté extrême à avaler.

17 **février.** — Sa dyspnée fait des progrès rapides ; râles sonores et crépitants disséminés dans les deux poumons. — Pouls petit, dépressible, à 128. T. 40°. Langue sèche, un peu de ballonnement du ventre ; diarrhée très abondante.

Le soir, même état. — Le facies est légèrement cyanosé. — R. 50. T. 40°. — Il n'y a pas de délire, le malade a toute sa connaissance et répond nettement, bien que faiblement, aux questions.

L'examen de la gorge, rendu très difficile par l'état de faiblesse du malade, donne les mêmes résultats que les jours précédents. Quelques-unes des granulations pharyngiennes paraissent exulcérées. Les follicules de la base de la langue sont volumineux et saillants.

18 **février.** — L'asphyxie fait des progrès rapides : faiblesse et prostration extrêmes, sans délire. La respiration est accélérée, profonde et suspirieuse. A l'auscultation, râles crépitants fins dans toute la hauteur des deux côtés ; râles sous-crépitants à la base du poumon droit. Sonorité partout normale.

Diarrhée toujours très abondante.

Urines fortement chargées d'albumine.

Le malade succombe sans incident particulier, vers quatre heures du soir.

Autopsie quarante heures après la mort.

Cavité thoracique. — Les *plèvres* sont saines et dépourvues d'adhérences. Les *poumons*, volumineux, pesants, sont assez fortement gorgés de sang ; leur tissu est souple et ne présente pas d'induration. A la coupe, le parenchyme pulmonaire se montre infiltré de granula-

tions miliaires demi-transparentes très petites, ne dépassant pas le volume d'un grain de mil, formant un semis uniforme et très abondant dans toute la hauteur des deux poumons.

Le *cœur*, peu volumineux, est sain ; les orifices et les valvules ne présentent aucune altération.

Cavité abdominale. — Le *foie* est augmenté de volume ; son poids est de 1,900 grammes ; sa surface est pâle. Son tissu au premier abord paraît sain, mais avec beaucoup d'attention on découvre dans l'épaisseur du parenchyme hépatique de petites granulations très nombreuses, à peine visibles à l'œil nu, sur lesquelles nous reviendrons tout à l'heure.

Les *reins* offrent des lésions remarquables : l'un des deux est petit, comme atrophié ; son tissu entièrement dégénéré est transformé en une masse caséeuse, qui remplit entièrement la capsule, transformée en une sorte de poche kystique ; l'uretère est oblitéré et forme un cordon plein. L'autre rein, qui évidemment fonctionnait seul depuis beaucoup d'années, est volumineux, hypertrophié ; son tissu rouge et congestionné renferme en divers points des granulations tuberculeuses réunies par petits groupes, et occupant surtout la substance corticale.

Les autres organes abdominaux ne présentent pas d'altération qui mérite d'être notée.

Le *pharynx* étant extrait et ouvert par sa face postérieure, on constate les lésions suivantes :

Les parois de l'isthme du gosier, celles du pharynx proprement dit jusqu'à l'origine de l'œsophage, présentent une rougeur uniforme très vive, presque livide ; sur la muqueuse hypérémiée se détachent de petites saillies blanchâtres, atteignant le volume d'un grain de chènevis, la plupart isolées, disséminées sans ordre sur les parois pharyngiennes, l'épiglotte, les encoignures latérales ; quelques-unes réunies en petits groupes à la partie supérieure du pharynx. Ces petites saillies, dures, faciles à sentir avec le doigt, sont d'une coloration blanche qui tranche nettement sur la surface rouge de la muqueuse. Les gros follicules de la base de la langue sont altérés : leur volume est augmenté ; leur coloration, blanchâtre au sommet, est violacée, presque livide à la base. Les amygdales sont tuméfiées, augmentées de volume ; il en est de même des follicules isolés qui les entourent :

en quelques points, les orifices des cryptes sont érodés, et légèrement exulcérés. Nulle part on ne découvre d'ulcérations étendues.

Les lésions qui viennent d'être décrites sont très nettement limitées à l'orifice du larynx, dont la cavité, parfaitement saine, offre sa coloration et son apparence normales.

Il en est de même de l'*œsophage*, qui n'est nullement altéré.

Examen histologique (fait par nous au laboratoire de la Charité, suivant les procédés indiqués dans l'observation Ire).

Parois pharyngiennes. — Si on fait passer une coupe fine par une des saillies blanchâtres plus haut décrites, on voit qu'elle est constituée par un follicule clos fortement altéré, logé dans l'épaisseur de la muqueuse : le tissu adénoïde est dense, opaque ; les noyaux lymphatiques sont beaucoup plus nombreux qu'à l'état normal, et le réticulum est difficile à distinguer. A la périphérie du follicule et dans l'espace lymphatique qui l'entoure ordinairement, il existe une prolifération abondante de cellules embryonnaires, qui vont se disséminant jusqu'à une certaine distance. Vers la partie centrale, le tissu adénoïde est ramolli et en désintégration complète ; le stroma réticulé est détruit, les cellules lymphatiques ont pris l'aspect de globules de pus, et forment de petits amas en liberté au milieu d'une cavité creusée dans le follicule. Sur quelques préparations on voit nettement le petit abcès folliculaire s'ouvrir au point le plus saillant par une perte de substance irrégulière : ainsi se trouvent constituées les exulcérations punctiformes dont nous avons parlé. La muqueuse qui environne les follicules clos ainsi altérés est épaissie, très fortement congestionnée, parcourue par de véritables lacs sanguins remplis de globules rouges. Cet état hypérémique est le même dans toutes les parties de la muqueuse ; il est dû à une dilatation énorme du réseau capillaire muqueux, ainsi que des troncs qui rampent dans le tissu conjonctif sous-jacent.

Base de la langue. — Les gros follicules de la base de la langue reproduisent à un degré plus avancé les lésions décrites pour ceux des parois pharyngiennes ; plusieurs d'entre eux sont en voie de désintégration complète, et présentent à leur centre une notable perte de substance. Leur tissu, dense et serré, ne laisse pas apercevoir le moindre vaisseau.

Amygdales. — Comme on pouvait s'y attendre, les altérations des

amygdales diffèrent peu de celles des autres organes lymphoïdes de la cavité bucco-pharyngienne ; la lésion semble surtout localisée au niveau des follicules élémentaires : sur une préparation heureuse on peut voir une lacune de l'amygdale entourée d'une série de petits foyers de ramollissement régulièrement rangés autour de ses parois; le tissu interfolliculaire, bien qu'atteint par l'infiltration, est beaucoup moins altéré.

Poumons. — Des granulations embryonnaires très petites sont disséminées dans l'épaisseur des cloisons conjonctives ; les plus petites, invisibles à l'œil nu, ne dépassent pas 50 à 60 μ de diamètre, elles sont constituées par un amas de cellules embryonnaires, très serrées au centre, bien isolées à la périphérie, où elles se disséminent dans les mailles du tissu conjonctif; d'autres granulations plus volumineuses atteignent 100 à 120 μ de diamètre, et sont formées par la confluence de plusieurs granulations élémentaires ; elles distendent les cloisons conjonctives qui les renferment, et font saillie dans les cavités alvéolaires qu'elles effacent. Au centre des granulations les plus grosses, une zone pâle et indistincte indique un commencement de désintégration des noyaux embryonnaires ; mais nulle part il n'y a de zone caséeuse proprement dite ; on ne distingue *aucune cellule géante.* Au voisinage des amas de granulations, les cavités alvéolaires offrent les lésions de la broncho-pneumonie : de grosses cellules épithéliales, desquamées et proliférées, les remplissent ; on n'y trouve pas de blocs fibrineux.

Foie. — Sur une coupe mince, on distingue de très nombreuses granulations tuberculeuses, offrant avec celles du poumon une remarquable analogie : régulièrement disséminées dans l'épaisseur du parenchyme hépatique, elles occupent les espaces inter-lobulaires, et empiètent plus ou moins sur la périphérie des lobules. De forme régulière, arrondie, elles sont essentiellement constituées par un petit amas de cellules embryonnaires rondes ou anguleuses, à gros noyau entouré d'une petite quantité de protoplasma : souvent isolées, elles s'unissent quelquefois au nombre de trois ou quatre au voisinage d'un rameau de la veine porte. Elles se colorent facilement par le carmin, et *ne renferment pas de cellules géantes :* elles sont donc d'origine très récente. Le tissu du foie est peu altéré dans leur voisinage ; les cellules hépatiques conservent leur disposition et leurs caractères normaux.

Observation III.

Tuberculose pulmonaire ; ulcérations tuberculeuses du pharynx *sans lésions laryngées;* paralysie du voile du palais ; affaiblissement de l'ouïe. — Cachexie. — Mort. — Autopsie : destruction étendue de la muqueuse pharyngienne; granulations miliaires de l'*estomac* et de l'*intestin*.

Dunand (Joseph), âgé de 28 ans, domestique, entre le 20 mars 1879, à l'hôpital Cochin, dans le service de M. Bucquoy.

Les antécédents fournis par ce malade sont tout à fait négatifs. — Il a encore ses parents; il n'y a jamais eu de phthisiques dans sa famille; — lui-même n'a eu dans son enfance aucun accident strumeux; sa santé a toujours été bonne. Pas de rhumatismes, pas de syphilis ; jamais d'excès alcooliques. — Marié depuis trois ans à une femme bien portante, il n'a pas eu d'enfants.

Au mois de décembre 1877, sans cause connue, il aurait commencé à tousser ; une bronchite rebelle s'est établie qui a duré une partie de l'hiver et a même été accompagnée de laryngite avec extinction momentanée de la voix. — Cependant ces accidents ont disparu au mois de mars; la toux a cessé complètement, et pendant la belle saison le malade a pu vaquer à son service de valet de chambre sans peine ni fatigue. Vers la fin de mai, il a eu une hémoptysie abondante qui ne s'est pas reproduite et qui ne paraît pas l'avoir beaucoup préoccupé.

Au mois d'août il fut appelé comme réserviste, participa aux grandes manœuvres, fut exposé au froid et à l'humidité, et revint chez lui toussant de nouveau. Depuis cette époque, la toux n'a plus cessé ; le malade a maigri, pâli progressivement ; toutefois l'appétit s'est conservé, les fonctions digestives sont restées régulières; il y a eu rarement un peu de diarrhée.

Depuis six semaines environ il a commencé à éprouver des picotements à la gorge, et une certaine gêne de la déglutition; — cette gêne a été en augmentant progressivement, mais la voix est restée claire et a conservé son timbre normal. Un peu avant le début de l'angine, le malade avait déjà remarqué qu'il lui venait des glandes,

des grosseurs sur les côtés du cou; ces tumeurs n'ont pas cessé d'augmenter jusqu'à présent.

20 **mars.** *État à l'entrée.* — Le facies est pâle, cachectique, l'amaigrissement est notable et la faiblesse assez marquée pour que le malade ne puisse pas quitter le lit. Cependant il répond bien aux questions et décrit nettement ce qu'il éprouve.

Depuis une quinzaine de jours, la douleur de gorge et la gêne de la déglutition ont beaucoup augmenté; le malade éprouve incessamment une sensation de brûlure qui se propage jusqu'aux oreilles et qui est exaspérée par le passage des aliments; il y a une salivation très abondante et de fréquents mouvements de déglutition.

L'examen de l'arrière-bouche montre les détails suivants : au niveau de la luette, des piliers du voile du palais, et de la paroi postérieure du pharynx, la muqueuse est rouge, légèrement tuméfiée, granuleuse à sa surface qui paraît dépouillée d'épithélium; un *exsudat* muco-purulent, concret, la recouvre d'une couche grisâtre; — celle-ci enlevée, on découvre de petites éminences acuminées, d'un blanc jaunâtre, du volume d'un grain de mil à peu près, disséminées dans la muqueuse où elles sont comme enchâssées; — un grand nombre sont intactes et lisses à leur surface; d'autres, plus avancées, offrent une très petite ulcération punctiforme à leur sommet; d'autres enfin ont disparu pour faire place à des ulcérations arrondies, cupuliformes, à bords nets non saillants, à fond grisâtre et granuleux; — en quelques points les ulcérations sont devenues confluentes, ont pris une forme irrégulière dont le contour est constitué par des segments de petits cercles. L'altération est peu avancée sur la luette, qui est volumineuse et tuméfiée, mais présente seulement quelques granulations disséminées; — sur le pharynx les granulations, d'un blanc opaque, sont nombreuses, serrées les unes contre les autres; elles s'étendent aussi loin que l'œil peut atteindre, soit en haut, soit en bas; elles sont en partie ulcérées; — enfin sur les piliers du voile du palais l'altération est à son maximum ; là les ulcérations sont nombreuses, irrégulières et serpigineuses; elles s'étendent un peu sur la partie attenante du voile du palais et sur la muqueuse gingivale : celle-ci, au niveau de la dernière molaire inférieure droite, qui n'est pas encore sortie , est profondément ulcérée et excavée.

Il n'y a rien absolument sur la langue, ni dans les autres parties de la bouche.

Les ganglions placés sous le sterno-cléido-mastoïdien sont engorgés, durs, peu douloureux; — ils forment de chaque côté, et surtout à droite, une chaîne de glandes isolées, arrondies, nullement adhérentes aux tissus voisins.

L'examen du thorax révèle les signes d'une tuberculisation avancée : au sommet droit, submatité, respiration soufflante et râles humides; — plus bas, sonorité à peu près normale, râles sibilants et sous-crépitants mélangés; — au poumon gauche, obscurité du son, expiration soufflante et quelques craquements dans la fosse sus-épineuse; léger tympanisme à la base, et râles crépitants disséminés.

Il n'y a rien au cœur; pas d'œdème des jambes. Les urines ne renferment pas d'albumine.

L'appétit est conservé, et le malade mangerait volontiers, sans l'état de la gorge, qui rend la déglutition des aliments solides presque impossible; le lait, le bouillon sont bien digérés; il n'y a pas de diarrhée.

Collutoire { Glycérine .....30 grammes.
Acide phénique. 20 centigrammes.

27 **mars**. — Il n'y a pas d'amélioration : la déglutition est de plus en plus difficile et douloureuse; le voile du palais commence à se paralyser, et les liquides sont rendus en grande partie par le nez; la voix est nasonnée. — Le malade accuse des douleurs dans les oreilles et un peu de surdité, qu'on peut attribuer à la propagation des lésions de la gorge aux trompes d'Eustache.

Les lésions pulmonaires ne paraissent pas faire de progrès. — Temp. 37°,8 le matin, 39° le soir.

Collutoire { Miel rosat..... 30 grammes.
Chlorhydrate de morphine. 50 centigrammes.

5 **avril**. — Après une amélioration momentanée, due à l'emploi du collutoire morphiné, les accidents du côté de la gorge ont repris une intensité plus grande : les douleurs, à la vérité, sont moins vives, mais la paralysie du voile du palais est devenue complète, et l'alimentation est extrêmement difficile; aussi le malade maigrit et pâlit,

et se cachectise à vue d'œil. La surdité est devenue très prononcée.

Les ulcérations gutturales s'étendent rapidement et se confondent les unes avec les autres; — la luette est presque entièrement dépouillée de sa muqueuse; elle est épaissie, déformée, et recouverte d'un exsudat purulent blanchâtre. — Les lésions gingivales augmentent également : l'incisive médiane gauche du maxillaire supérieur manque, et sur la gencive, à ce niveau, existe une petite ulcération allongée, très superficielle, d'un rouge vif, auprès de laquelle se voit une petite saillie grisâtre qui ressemble à celles de l'arrière-gorge; — sur la même gencive, plus en dedans, sont deux ou trois autres granulations analogues.

10 avril. — Même état ; — un peu de diarrhée depuis deux ou trois jours ; faiblesse extrême. Le malade est tourmenté par une salivation très abondante et incessante, qui est favorisée par la difficulté de la déglutition : sa bouche entr'ouverte laisse écouler un liquide filant visqueux, dont la quantité par vingt-quatre heures peut être évaluée à 600 grammes. — La température s'élève et atteint 40° le soir.

14 avril. — Les ulcérations de la gorge continuent à progresser ; elle sont maintenant partout confondues ; les saillies acuminées qu'on distinguait lors de l'entrée du malade ont disparu, et l'isthme du gosier ainsi que la paroi pharyngienne postérieure n'offrent plus qu'une surface grisâtre, uniformément déchiquetée, et infiltrée d'un pus épais et adhérent. — La voix est nasonnée, presque inintelligible ; la déglutition ne se fait plus, et la presque totalité des liquides avalés est rejetée par le nez; les douleurs d'oreilles sont très vives et accompagnées d'une surdité presque complète : le tic tac d'une montre, qui normalement se fait entendre à plus d'un mètre, n'est perçu par l'oreille droite du malade qu'à une distance de 4 centimètres, et n'est entendu par l'oreille gauche que si on applique la montre sur la boîte crânienne. — Les ganglions sous-maxillaires sont engorgés.

La salivation est toujours très abondante et dépasse la valeur de trois crachoirs (750 gr. environ) par vingt-quatre heures.

L'état général est très mauvais ; il y a souvent de la diarrhée. — Les urines ne sont pas albumineuses. — État fébrile prononcé : T. le matin 39° ; — le soir 39°,8.

18 avril. — Depuis deux ou trois jours les lésions pulmonaires semblent avoir fait des progrès rapides : râles fins et nombreux dans

toute l'étendue de la poitrine. — Un peu de délire cette nuit et plusieurs accès d'étouffement. — Ce matin, un peu de cyanose de la face et des extrémités. T. 38°,2. — De temps en temps le malade sent qu'il manque d'air ; il fait des inspirations profondes qui ne calment pas son angoisse.

L'examen de la poitrine donne partout une sonorité à peu près normale, et même un peu tympanique aux bases ; — râles crépitants nombreux, généralisés. — Il n'y a pas de cornage, ni aucun signe d'œdème glottique ; la voix, bien que nasonnée, reste claire, et jusqu'au dernier jour le larynx est indemne de toute lésion.

Les étouffements deviennent plus fréquents, et le malade succombe le 18 avril à trois heures du soir.

Autopsie vingt-six heures après la mort.

Les *plèvres* présentent des adhérences nombreuses, principalement aux sommets ; elles ne renferment pas de liquide.

Les *poumons* sont volumineux, pesants ; d'une consistance ferme, ils ne s'affaissent pas sur la table d'amphithéâtre. — Les lobes supérieurs présentent plusieurs noyaux caséeux, les uns compacts et comme enkystés dans le parenchyme pulmonaire, les autres ramollis et en voie d'élimination, laissant à leur place des cavernes anfractueuses. Le tissu pulmonaire, dans toute son étendue, est infiltré de granulations volumineuses, dont beaucoup atteignent le volume d'un grain de chènevis ; — ces granulations déjà anciennes sont d'un blanc grisâtre, opaques et de consistance fibreuse ; autour d'elles il existe une zone de pneumonie interstitielle, avec épaississement des travées conjonctives parfaitement reconnaissable à l'œil nu.

Les *ganglions* trachéo-bronchiques sont engorgés.

Le *cœur* n'offre rien de remarquable ; il est plutôt petit, et assez notablement atrophié. — Le *péricarde* est parfaitement sain.

Le *pharynx* étant extrait, et ouvert suivant sa longueur, on constate que les amygdales, leurs piliers, les deux faces du voile du palais, les parties latérales et postérieure de la cavité pharyngienne ne présentent pour ainsi dire qu'une seule ulcération, très étendue, formée par la fusion et la réunion des nombreuses ulcérations observées pendant la vie. La muqueuse de l'isthme du gosier est presque entièrement détruite, et laisse à nu les tissus sous-muqueux dont la surface, inégale, tomenteuse et déchiquetée, est grisâtre et recouverte d'un pus

concret. — Le voile du palais est énormément épaissi ; son épaisseur moyenne atteint 12 à 15 millimètres, sa consistance est ferme et lardacée ; la luette, arrondie et globuleuse, est également très hypertrophiée. Les piliers du voile sont tuméfiés et déformés ; les amygdales, creusées d'anfractuosités profondes sont à peine reconnaissables ; les follicules de la base de la langue sont hypertrophiés, très saillants, quelques-uns d'entre eux sont ulcérés. — Sur les parties latérales, les lésions atteignent le niveau des orifices des trompes d'Eustache, qui sont oblitérées par le gonflement de leur muqueuse ; le bourrelet qui recouvre le cartilage des trompes est exulcéré et présente un aspect caséeux. — La paroi postérieure du pharynx offre les mêmes altérations, depuis la voûte jusqu'au niveau du constricteur inférieur. — Au voisinage de l'orifice du larynx, les lésions s'atténuent progressivement : l'ulcération fait place à une simple érosion de la muqueuse qui est inégale, chagrinée et rougeâtre ; — l'épiglotte est peu épaissie et conserve sa forme et sa disposition normales. La muqueuse du larynx est parfaitement saine, d'un gris rosé, sans aucune trace de granulations ou d'ulcérations. Il en est de même de la muqueuse œsophagienne.

Les *ganglions rétro-pharyngiens* et ceux placés sous l'angle de la mâchoire inférieure sont volumineux ; à la coupe ils paraissent infiltrés de petites masses grisâtres, demi-transparentes, qui ne sont autres que des granulations tuberculeuses. — Quelques foyers caséeux dans les glandes du cou, mais sans tendance à la suppuration.

L'*estomac* paraît sain au premier abord, cependant un examen attentif fait reconnaître sur la surface muqueuse de petites saillies d'un blanc grisâtre, disséminées principalement vers la grande courbure, et que l'examen microscopique a démontré être formées par des granulations tuberculeuses.

L'*intestin grêle* présente en quelques points des ulcérations ovalaires, à grand diamètre transversal, offrant tous les caractères des ulcérations tuberculeuses et au niveau desquelles le péritoine offre un épaississement granuleux, entouré d'une zone d'injection assez vive.

Le *péritoine* dans son ensemble est sain et ne présente pas de traces d'inflammation.

Les *ganglions mésentériques* sont volumineux ; quelques-uns sont partiellement caséifiés.

Le *foie* est gros; son poids est de 2,100 grammes, sa surface est lisse, sa coloration d'un blanc jaunâtre ; — le parenchyme hépatique est anémié et chargé de graisse.

Les autres organes abdominaux ne présentent rien qui mérite d'être noté.

Examen histologique fait par nous au laboratoire de la Charité, suivant les procédés indiqués dans l'observation Ire.

Voile du palais. — La luette est considérablement hypertrophiée; une coupe transversale montre le muscle azygos noyé dans une masse glanduleuse d'une énorme épaisseur. — La muqueuse est entièrement détruite ainsi que le tissu conjonctif sous-muqueux; il n'en reste aucun vestige. Les glandes en grappe qui forment la couche superficielle sont très altérées et présentent des lésions inflammatoires évidentes : les lobules glandulaires ont perdu leur transparence, et les acini sont comme étouffés par une prolifération embryonnaire très abondante, en beaucoup de points l'épithélium glandulaire est méconnaissable : il y a une multiplication considérable des noyaux des croissants de Giannuzzi.

Les glandes plus profondément situées ont subi un travail inflammatoire subaigu qui a produit l'épaississement du tissu conjonctif interlobulaire; les cloisons qui séparent les acini sont augmentées d'épaisseur ; l'épithélium glandulaire est trouble et granuleux.

Sur les parties latérales, l'épaisseur du voile du palais dépasse 12 millimètres; la muqueuse est en grande partie détruite, aussi bien sur la face buccale que sur la face pharyngienne; le tissu sous-muqueux est épaissi et fibroïde. Les glandes en grappe très fortement hypertrophiées qui forment la plus grande partie de l'épaisseur du voile offrent les mêmes altérations que dans la luette. Les faisceaux musculaires offrent des modifications très remarquables : les noyaux du sarcolemme sont déformés et proliférés; leur contenu est comme atrophié : les faisceaux primitifs amaigris, amincis, séparés les uns des autres par des travées épaisses de tissu conjonctif, sont bosselés et moniliformes, rompus en beaucoup de points; ils ont perdu leur striation transversale. Ailleurs on remarque des nodules irréguliers formés par des amas d'éléments embryonnaires déformés et ratatinés, et affectant l'aspect de grosses granulations au centre desquelles on distingue de petits blocs irréguliers de substance musculaire. Ces

fragments, isolés, de coloration jaunâtre et d'une transparence presque hyaline, ressemblent beaucoup à des cellules géantes, mais sont entièrement dépourvus de noyaux.

Les vaisseaux sanguins sont peu altérés.

Portion supérieure du pharynx. — Les orifices des trompes d'Eustache sont exulcérés dans toute leur étendue ; la muqueuse n'existe plus. Le tissu sous-muqueux, très augmenté de volume, est parsemé de granulations déjà vieilles, passées à l'état fibreux. L'épaississement de ce tissu a produit l'oblitération complète des trompes au niveau de leur orifice. La portion cartilagineuse ne paraît pas altérée.

Les parties latérales et postérieures de la cavité naso-pharyngienne sont aussi dépouillées de leur membrane muqueuse ; la couche sous-muqueuse mise à nu offre la structure des bourgeons charnus, elle présente une infiltration embryonnaire diffuse dans laquelle il est impossible de rien distinguer; cependant on remarque la rareté extrême des vaisseaux. Plus profondément, entre les couches musculaires, se voient des granulations tuberculeuses très nettes, les unes petites et formées exclusivement d'éléments embryonnaires, les autres plus anciennes, volumineuses, confluentes, caséeuses au centre où on distingue des cellules géantes avec tous leurs caractères. — La forme de ces granulations est allongée, dans la direction des interstices musculaires; les faisceaux situés dans leur voisinage ont subi l'altération vitreuse.

Étage moyen du pharynx. — Les piliers du voile du palais sont très altérés; les couches superficielles ont subi la transformation fibreuse; on y distingue encore quelques granulations qui sont également passées à l'état fibreux. — Les faisceaux musculaires sont relativement sains, mais plus profondément se voient des groupes de granulations volumineuses rassemblées sur le trajet des faisceaux vasculo-nerveux, et accolées aux parois des vaisseaux, qui sont épaissis, et parfois même oblitérés; la tunique interne est épaissie et proliférée, et la partie centrale du vaisseau remplie par une matière granuleuse dans laquelle on distingue de nombreux globules blancs.

Les *amygdales* sont exulcérées, excavées, à peine reconnaissables ; le tissu adénoïde est en grande partie passé à l'état fibreux; — dans quelques points seulement, qui correspondent aux follicules isolés

de la périphérie, on distingue de grosses granulations, avec centre caséeux et cellules géantes.

Les muscles sous-jacents présentent aussi des granulations tuberculeuses péri-fasciculaires et intra-fasciculaires, ces dernières paraissant formées aux dépens du tissu propre des muscles, dont quelques fragments peu altérés demeurent isolés au milieu de la masse et figurent des cellules géantes.

Portion inférieure du pharynx. — Ici les lésions sont moins avancées, et vont en s'atténuant au voisinage du larynx.

La base de la langue est exulcérée, et laisse à nu les glandes en grappe qui la revêtent.

Sur la paroi postérieure du pharynx la muqueuse est à peu près intacte, revêtue de son épithélium pavimenteux. Des granulations tuberculeuses très nettes, faciles à reconnaître, sont en train de se développer dans la couche sous-muqueuse.

Les replis ary-épiglottiques sont assez notablement épaissis; sur la surface qui regarde le pharynx on y trouve des granulations tuberculeuses de grandes dimensions; — le tissu adénoïde du vestibule laryngien est fortement infiltré; il présente des follicules isolés opaques, sous forme de petites masses bien délimitées, facilement énucléables.

Les altérations cessent brusquement à ce niveau, et plus bas la muqueuse du larynx reprend ses caractères ordinaires. — Il en est de même dans l'œsophage.

Les *ganglions rétro-pharyngiens* sont infiltrés de granulations tuberculeuses. — Ils ne sont pas caséifiés.

La *muqueuse de l'estomac* présentait à l'œil nu de petites saillies grisâtres, disséminées principalement au voisinage de la grande courbure. Des coupes fines pratiquées au niveau de ces saillies ont montré qu'elles étaient formées par des granulations tuberculeuses, les unes isolées, très petites, exclusivement constituées par des noyaux embryonnaires, d'autres volumineuses, formées par la réunion de plusieurs granulations élémentaires accolées les unes aux autres, et au milieu desquelles on distingue des cellules géantes.

Le *parenchyme pulmonaire* est infiltré de granulations déjà vieilles, volumineuses, caséeuses au centre et dont la périphérie est entourée d'une zone fibreuse épaisse.

Observation IV.

Tuberculose pulmonaire et laryngée; dysphagie et douleurs de gorge. — Mort. — Autopsie : granulations tuberculeuses dans l'épaisseur du pharynx.

Colas (Marie), dévideuse de laine, âgée de 67 ans, entre le 22 mars 1879 à l'hôpital Cochin, dans le service de M. Bucquoy.

Cette vieille femme n'accuse aucun antécédent qui mérite d'être noté : — il n'y a jamais eu de phthisiques dans sa famille. Elle-même a toujours joui d'une bonne santé; elle ne se rappelle pas avoir été malade. Depuis quelques années, elle a éprouvé de grandes fatigues, des chagrins et des privations.

Il y a dix-huit mois environ, elle a été prise d'une toux sèche, quinteuse, qui ne l'a plus quittée, elle a commencé à maigrir, à perdre ses forces. — Un peu améliorée par la belle saison, elle est devenue plus malade au commencement de l'hiver : la toux, de plus en plus fréquente, a été accompagnée d'une expectoration muco-purulente très notable; il n'y a jamais eu d'hémoptysie. L'appétit et les forces ont continué à décliner; il s'est produit des vomissements, et quelquefois de la diarrhée. Enfin la voix s'est altérée, est devenue enrouée, couverte, puis complètement éteinte; il s'est produit des douleurs de gorge, et la déglutition est devenue manifestement pénible.

Au moment de l'entrée de la malade à l'hôpital, l'émaciation est extrême et l'état général est celui d'une cachexie très avancée.

La toux est fréquente, quinteuse et pénible et donne lieu à une expectoration verdâtre très épaisse; il y a une dyspnée marquée et un peu de cornage. L'examen du thorax révèle une submatité très prononcée aux deux sommets: à gauche la respiration est soufflante, et accompagnée de quelques craquements humides; à droite on entend un souffle caverneux avec retentissement exagéré de la toux, révélant l'existence d'une excavation pulmonaire.

La voix est aphone, complètement éteinte. — Il y a une anorexie complète, et la malade se plaint vivement d'une douleur de gorge très intense, avec sensation de brûlure au niveau de l'isthme du gosier;

cette douleur est exaspérée par le passage des aliments, et paraît être la principale cause de la répugnance témoignée pour les aliments.

Il n'y a pas de paralysie du voile du palais, pas de sputation exagérée, pas de dureté de l'ouïe, mais des besoins fréquents de déglutition, malgré la douleur qui en résulte.

L'examen de la gorge ne montre aucune rougeur, aucune ulcération, mais seulement un état chagriné et granuleux de la muqueuse pharyngienne et des piliers du voile du palais. — Au laryngoscope, l'épiglotte, les replis aryténo-épiglottiques et les cordes vocales paraissent couverts d'une sorte d'exsudat blanchâtre, laissant voir en quelques points des ulcérations irrégulières et peu profondes. Les ganglions du cou ne sont pas engorgés.

Pendant les semaines suivantes, la malade continue à se cachectiser de plus en plus. — Les mêmes symptômes persistent, et la douleur causée par la déglutition rend l'alimentation presque impossible. La malade ne consent à avaler qu'un peu de lait, qu'elle boit par petites gorgées, avec une difficulté extrême, mais sans rien rejeter par les narines.

15 **avril.** — L'examen du pharynx est répété de nouveau et donne les mêmes résultats que la première fois : — la luette a son volume normal, le voile du palais se relève facilement et ne paraît pas épaissi, mais l'aspect chagriné des piliers et de la paroi postérieure du larynx est devenu plus accentué ; le contact de la cuiller avec ces parties excite les douleurs les plus vives. — L'examen laryngoscopique ne peut être renouvelé en raison de l'intolérance du pharynx.

18 **avril.** — L'amaigrissement devient excessif ; les forces sont entièrement perdues. La voix est cassée, aphone et presque inintelligible.

L'asphyxie lente fait des progrès ; les jambes commencent à s'œdématier.

Mort le 18 avril, à quatre heures du soir.

Autopsie quarante heures après la mort.

Le *cœur* est petit, comme atrophié, et ne pèse que 200 grammes ; il paraît sain du reste.

Les *poumons* sont le siège de lésions tuberculeuses très avancées. — Au sommet du poumon droit il existe une grande caverne, du volume du poing, occupant tout le lobe supérieur, qui est coiffé d'adhérences solides et épaisses ; dans tout le reste de son étendue le paren-

chyme pulmonaire est criblé de grosses granulations, du volume d'un grain de chènevis à celui d'un pois, les unes fibreuses, les autres caséifiées et ramollies au centre ; un peu d'épaississement des cloisons fibreuses au voisinage des tubercules. — Le poumon gauche présente au sommet plusieurs amas caséeux, peu étendus, la plupart ramollis et en voie d'élimination ; infiltration tuberculeuse, moins confluente que du côté droit, occupant surtout la partie moyenne ; — enfin, à la base, noyau de congestion inflammatoire avec friabilité excessive du tissu pulmonaire.

Ganglions bronchiques peu altérés.

Le *foie* est gras, très volumineux.

L'*intestin grêle* présente en beaucoup de points des ulcérations arrondies ou ovalaires à grand axe transversal, offrant tous les caractères des ulcérations tuberculeuses. — Les autres organes abdominaux ne renferment rien de remarquable.

Le *pharynx* étant détaché et incisé, on remarque sur les parois latérales et postérieures un état particulier de la muqueuse qui est épaissie et chagrinée ; cet aspect est dû à l'existence d'une infinité de petites saillies blanchâtres, mamelonnées, formant un très léger relief plus appréciable au toucher qu'à la vue ; — quelques-unes de ces éminences sont entourées d'une petite aréole congestive assez marquée.

Ces lésions ,très prononcées à la partie moyenne du pharynx et sur les piliers postérieurs, s'éteignent progressivement au-dessus et au-dessous; elles cessent complètement au niveau de la luette et du voile palatin, qui présentent leur épaisseur et leur coloration normales; elles atteignent au contraire leur maximum au voisinage de l'épiglotte et des replis épiglottiques et se continuent avec les ulcérations du larynx.

Celles-ci sont moins apparentes que n'auraient pu le faire supposer les troubles fonctionnels observés pendant la vie : l'épiglotte est uniformément épaissie, sans ulcérations ni déformations; — les replis aryténo-épiglottiques sont également épaissis, boursouflés, ainsi que les parois du vestibule laryngien; — enfin les cordes vocales, fortement tuméfiées, sont couvertes d'exulcérations irrégulières, très superficielles.

Examen histologique fait par nous dans le laboratoire des cliniques de la Charité suivant les procédés indiqués dans l'observation Ire.

Ce fait est remarquable comme exemple d'infiltration tuberculeuse des parois pharyngiennes sans ulcérations, développée consécutivement à une phthisie laryngée.

Les *portions supérieures du pharynx*, la *luette*, le *voile du palais* et ses *piliers*, n'offrent aucune altération. — Les *amygdales* ont subi partiellement la transformation fibreuse, mais sont saines du reste et ne contiennent pas de tubercules.

Sur les *parois latérales* et *postérieures* du pharynx, dans sa partie moyenne, on découvre dans la muqueuse épaissie une infiltration de tubercules évidemment tout à fait à leur début : la couche sous-épithéliale et le tissu conjonctif qui la double sont remplis de petites granulations de 30 à 200 μ de diamètre formées par un petit amas arrondi de cellules embryonnaires serrées les unes contre les autres. — Ces éléments sont assez volumineux (12 à 15 μ de diamètre), ils présentent un gros noyau entouré d'une petite quantité de protoplasma, et paraissent réunis par une substance intercellulaire peu distincte. — Moins serrés à la periphérie, ils sont simplement disséminés dans les mailles du tissu conjonctif et élastique. — Les granulations sont tantôt isolées, tantôt réunies par groupes de trois ou quatre; elles occupent exclusivement la muqueuse et ne pénètrent pas dans la couche musculaire. L'épithélium est soulevé en certains points, mais intact.

Plus bas, sur les *parties latérales*, l'infiltration a atteint un degré plus avancé : les granulations sont confluentes, volumineuses; leur zone centrale est granuleuse et en voie de caséification; on y trouve des cellules géantes.

Les vaisseaux sanguins sont peu nombreux; ceux de fort calibre paraissent intacts; les plus petits sont oblitérés.

Plus bas encore, et au voisinage de l'orifice du larynx, les granulations sont devenues fibreuses, on y distingue des couches concentriques de tissu conjonctif embryonnaire. — Plusieurs d'entre elles sont limitées par des espaces clairs tapissés de larges cellules plates, qui paraissent être des espaces lymphatiques.

Observation V.

Tuberculose pulmonaire et laryngée ; ulcérations multiples dans le pharynx et à l'isthme du gosier. — Accidents d'œdème glottique ; trachéotomie — Mort. — Autopsie : granulations miliaires confluentes dans les amygdales, les piliers du voile du palais et la muqueuse de la base de la langue.

Dufresne (Léon), âgé de 40 ans, charcutier, entre le 20 mai 1879 à l'hôpital Cochin, dans le service de M. Bucquoy.

Cet individu a perdu son père et sa mère de phthisie pulmonaire. — Lui-même est d'une constitution en apparence vigoureuse ; il dit s'être toujours bien porté jusqu'au mois de décembre dernier, époque à laquelle il fait remonter le début de sa maladie actuelle. — Il aurait contracté un refroidissement, qui fut suivi de fièvre, de mal de gorge et de point de côté à droite ; ces premiers accidents se calmèrent, mais la voix devint enrouée et rauque ; la toux, d'abord sèche, fut accompagnée d'une expectoration muqueuse, puis muco-purulente ; — la respiration devint courte, gênée et pénible ; l'appétit se perdit, l'embonpoint et les forces diminuèrent. — Depuis quinze ou vingt jours, D... a dû cesser son travail, la dyspnée excessive qu'il ressentait ne lui permettant pas la moindre occupation active. — Il se détermine à entrer à l'hôpital, où il se présente dans l'état suivant :

20 **mai** au soir. — Peau un peu chaude : T. 38°. Dyspnée très marquée ; très léger cornage ; la voix est complètement voilée, presque aphone ; — le malade accuse une sensation de brûlure au niveau du larynx, et une très grande gêne de la déglutition : le passage des aliments, et surtout des aliments solides, exaspère la douleur au point de produire une sorte de spasme du pharynx ; — il n'y a jamais de régurgitation par les fosses nasales. — La salivation très abondante gêne beaucoup le malade.

L'examen de la gorge montre des lésions très étendues, dont la disposition est à peu près celle-ci : sur les piliers du voile du palais et les amygdales, depuis leur extrémité supérieure jusqu'à la base de la langue, la muqueuse pharyngienne est semée d'ulcérations grisâtres, étendues, peu profondes, les unes arrondies, la plupart ir-

régulières et serpigineuses; — les bords en sont nets, peu saillants, à peine relevés, le fond est granuleux, recouvert d'une couche de pus concret et poisseux, offrant l'aspect de la matière caséeuse. — Sur la paroi pharyngienne postérieure on aperçoit, en abaissant fortement la langue, un troisième groupe d'ulcérations tout à fait analogues; ces lésions s'étendent à la partie inférieure, plus bas que l'œil ne peut atteindre.

L'auscultation de la poitrine donne des résultats peu précis, en raison du cornage laryngien qui modifie le timbre de la respiration; — toutefois les lésions pulmonaires paraissent relativement peu avancées ; diminution de la sonorité et du murmure vésiculaire aux deux sommets en arrière ; quelques craquements secs dans la fosse sus-épineuse droite ; tympanisme léger aux deux bases, sans râles.

L'appétit est conservé et l'alimentation seulement gênée par l'état de la gorge qui empêche l'usage des aliments solides ; — il n'y a pas de douleurs de ventre, pas de météorisme intestinal, pas de diarrhée.

Les urines ne renferment pas d'albumine.

21 **mai** au matin. — Depuis hier, la dyspnée a beaucoup augmenté et a pris un caractère très redoutable. Au moment de la visite du matin, nous trouvons le malade assis sur son lit, en proie à un accès de suffocation; — la respiration ne se fait pas; il y a apnée presque complète, tirage épigastrique considérable, pâleur de la face, etc.

La voix est complètement aphone.

L'invasion subite, la rapidité des accidents, et les caractères de la dyspnée laissent peu de doutes sur l'existence d'un œdème glottique, et la trachéotomie est pratiquée d'urgence. — L'incision faite assez bas près de la fourchette sternale, en raison de l'abaissement marqué du larynx, donne lieu à un écoulement notable de sang. Cependant le malade se remet rapidement après l'introduction de la canule et respire avec plus de facilité.

Une demi-heure après, sans hémorrhagie ni aucun autre accident, il se produit un nouvel accès de suffocation qui inspire les craintes les plus vives (application de quatre couronnes de marteau de Mayor).

A partir de une heure de l'après-midi, la dyspnée se calme peu à peu.

Le soir, le malade est tranquille ; — le murmure respiratoire s'entend des deux côtés, accompagné de gros râles ronflants et sibilants mélangés.

22. — Peu de sommeil pendant la nuit ; — cependant la respiration se fait bien par la canule ; — la déglutition est très difficile et donne souvent lieu à des quintes de toux très pénibles.

Dans la poitrine, beaucoup de râles sonores et humides mélangés dans toute la hauteur.

23. — P. 124, température 38°,4. — État général peu satisfaisant : le malade se plaint de nouveau de gêne de la respiration. — Les bords de la plaie trachéale, irrités par le contact de la canule, sont gonflés et douloureux.

24. — La dyspnée augmente, la toux est fréquente et amène le rejet incessant par la canule de matières muco-purulentes épaisses et fétides.

L'inspection de la gorge donne les mêmes résultats que précédemment : les ulcérations gutturales et pharyngiennes ne paraissent pas faire de progrès.

25. — Toujours de la dyspnée; le malade tolère avec peine sa canule, mais ne respire pas mieux quand elle est enlevée. — Il a maigri, pâli encore ; l'état général est de plus en plus mauvais.

26. — L'examen du thorax, pratiqué de nouveau, donne les résultats suivants : matité très légère aux deux sommets, en avant et en arrière ; respiration soufflante et râles sous-crépitants nombreux ; dans la fosse sous-épineuse gauche, souffle cavitaire profond, qui paraît n'être que la transmission du bruit trachéal ; — sonorité normale ou plutôt exagérée aux deux bases, râles ronflants, sibilants et sous-crépitants mélangés : murmure vésiculaire affaibli.

28. — L'état du malade s'aggrave rapidement : dyspnée continuelle, intense et croissante ; toux et expectoration continuelle de crachats purulents très fétides ; râles sous-crépitants fins, très nombreux dans toute l'étendue de la poitrine.

Langue sèche, fuligineuse ; pouls petit, presque filiforme, à 140.

Mort le 29 mai à dix heures du matin.

Autopsie vingt-quatre heures après la mort.

Les *plèvres* offrent peu d'adhérences, et ne renferment pas de liquide.

Les *poumons*, très volumineux, pesants, offrent une consistance ferme presque comparable à celle du foie ; — ils présentent des lésions tuberculeuses très avancées dans lesquelles on peut reconnaître

plusieurs phases. Aux deux sommets se voit une infiltration caséeuse étendue, avec foyers enkystés, la plupart ramollis, quelques-uns remplacés par des cavernes ; les excavations ainsi formées atteignent au centre du lobe supérieur gauche le volume d'un œuf de poule ; — le parenchyme pulmonaire voisin est épaissi, induré, et le sommet du poumon coiffé de fausses membranes épaisses. — Dans tout le reste de leur étendue les deux poumons sont infiltrés de granulations isolées très nombreuses, les unes assez grosses, fibreuses ou caséeuses au centre, entourées d'une zone très nette de pneumonie interstitielle, les autres petites, semi-transparentes et d'origine évidemment récente.

Les bronches sont fortement enflammées, jusque dans leurs plus petites ramifications ; leur muqueuse rouge et épaissie est couverte d'une couche de muco-pus.

Les ganglions bronchiques volumineux sont infiltrés de granulations récentes, mais ne renferment pas d'amas caséeux.

Le péricarde est sain. — Le cœur, de volume moyen, est flasque ; les cavités droites sont dilatées par des caillots fibrineux blancs, très fortement intriqués dans les parois cardiaques. — Les orifices et les valvules ne présentent aucune altération.

Le *foie*, de volume moyen, très chargé de graisse, présente sous sa capsule et dans son épaisseur quelques granulations tuberculeuses à peine visibles à l'œil nu.

Les *reins*, fortement congestionnés, sont également parsemés de granulations tuberculeuses disséminées dans leur épaisseur.

L'*estomac* et l'*intestin* ne présentent aucune lésion ; la muqueuse digestive est saine et intacte.

L'*appareil pharyngo-laryngé* offre les lésions suivantes : la muqueuse pharyngienne est légèrement hypérémiée ; au niveau de la *paroi postérieure*, sa surface est inégale, parsemée de petites saillies dont le volume varie depuis celui d'un grain de mil jusqu'à celui d'un grain de chènevis ; — parmi ces saillies, on voit en plusieurs points des ulcérations très remarquables, les unes en petit nombre tout à fait punctiformes, d'autres arrondies ou ovalaires, atteignant le diamètre d'un grain d'orge ou même d'une petite lentille ; — celles-ci sont nettement taillées à pic ; leurs bords sont arrondis, un peu relevés ; leur fond est plat, lisse, formé par le tissu sous-muqueux ; une zone étroite de vascularisation les entoure.

Plus haut, en arrière des piliers postérieurs, sont d'autres ulcérations plus nombreuses, occupant toute la largeur de la paroi, disposées en traînées verticales, et confluentes sur plusieurs points.

Les mêmes lésions existent au niveau de l'isthme du gosier; les piliers antérieurs et postérieurs sont tuméfiés, inégaux; leur muqueuse exulcérée et infiltrée; — les amygdales sont volumineuses, peu altérées en apparence.

La luette est parfaitement intacte, ainsi que le voile du palais, qui possède sa souplesse, on élasticité normale; il n'est ni ulcéré ni épaissi, et les glandes en grappe qui le tapissent n'ont éprouvé aucune hypertrophie.

La base de la langue est profondément exulcérée, principalement du côté gauche, où on découvre une véritable perte de substance de la muqueuse, de plus d'un centimètre de diamètre, de forme à peu près quadrilatère, taillée à pic, à fond grisâtre, légèrement saignant, tomenteux et inégal.

L'ulcération linguale est limitée en arrière par l'épiglotte, qui est épaissie, déformée, profondément ulcérée, et dont le rebord libre, du côté gauche surtout, est en grande partie détruit. — Le vestibule du larynx présente aussi des lésions ulcéreuses très avancées; les cordes vocales supérieures sont détruites ; — les cordes vocales inférieures, énormément tuméfiées et boursouflées, paraissent avoir été la cause de l'obstruction laryngienne, bien plutôt que les replis aryténo-épiglottiques, qui ne sont pas augmentés de volume (Pl. I).

Les ganglions rétro-pharyngiens sont très développés ; leur consistance est lardacée, et leur tissu propre est parsemé de granulations miliaires.

Les ganglions sous-maxillaires et sterno-mastoïdiens ne sont pas sensiblement engorgés.

Examen histologique fait par nous au laboratoire des cliniques de la Charité, suivant les procédés indiqués dans l'observation Ire.

Ce cas présente un type très complet de tuberculose pharyngée secondaire, à marche chronique, consécutive à la phthisie laryngée : les lésions se sont étendues de proche en proche en partant de l'orifice laryngien : elles sont concentrées dans l'étage inférieur et dans l'étage moyen du pharynx; le voile du palais, la portion supérieure ou nasale du pharynx, sont parfaitement intacts.

Amygdales. — Nous avons dit que les tonsilles paraissaient à l'œil nu peu altérées, mais seulement très tuméfiées et caséeuses. — Au microscope elles présentent des lésions fort intéressantes : leur tissu propre est dans toute son épaisseur comme marbré par des taches blanchâtres ou jaunâtres, irrégulièrement arrondies, qui se détachent sur le tissu adénoïde coloré en rouge vif par le carmin ; ces taches ne sont autre chose que des granulations tuberculeuses dont il est facile de suivre le développement (Pl. II, fig. 2).

Le tissu normal de l'amygdale est constitué par des éléments lymphoïdes arrondis, de 10 à 15 μ de diamètre, très régulièrement disposés dans les mailles d'un réticulum délié. En certains endroits ces éléments se tassent, leur forme devient moins régulière, leur noyau disparaît ou devient granuleux ; le réticulum est beaucoup moins net ; la partie centrale de cette zone altérée se colore déjà moins bien et offre une teinte pâle, d'un rose jaunâtre. A un degré plus avancé, ces îlots pâles deviennent granuleux, et il est impossible d'y distinguer aucun élément. Dans leur voisinage se montrent des cellules géantes, la plupart isolées, mais quelques-unes réunies au nombre de huit ou dix, d'abord petites et renfermant un grand nombre d'éléments cellulaires qui les remplissent entièrement, puis plus volumineuses, d'apparence hyaline et presque amorphes, n'offrant plus dans leur épaisseur que des noyaux disséminés et des granulations peu distinctes. — Ces grosses cellules géantes, qui semblent être les plus âgées, présentent des prolongements de forme variée, quelquefois d'une grande longueur ; elles se colorent mal par le carmin.

En certains points, dans les granulations tuberculeuses en voie de formation, on distingue des éléments cellulaires de forme irrégulièrement arrondie, entourés d'une substance hyaline dans laquelle ils sont comme noyés. Cette substance commence à se segmenter en masses polygonales qui reproduisent certains traits des cellules géantes. — Sont-elles l'origine de ces dernières? Il est impossible de l'affirmer, mais nous serions disposé à le croire, d'autant plus que la forme, le nombre, les dimensions de ces éléments singuliers dans les amygdales n'ont rien qui permette de croire à des oblitérations vasculaires.

Piliers du voile du palais. — Ces piliers sont déformés et épaissis par une hypertrophie considérable de la couche sous-muqueuse, qui ren-

ferme des amas de grosses granulations tuberculeuses déjà anciennes, à partie centrale caséeuse, et munies de cellules géantes très évidentes. Ces granulations atteignent 200 à 300 μ de diamètre; elles sont assez profondément logées dans le tissu sous-muqueux; l'épithélium, intact en beaucoup de points, est détaché en d'autres, et sa chute laisse des érosions superficielles plutôt que de véritables ulcérations. — Les glandes en grappe sous-jacentes à la muqueuse sont pour la plupart intactes, à peine hypertrophiées; un petit nombre de leurs lobules sont atteints, et ceux-là complètement noyés par une abondante prolifération embryonnaire péri-acineuse et intra-acineuse. On distingue encore les cloisons conjonctives, mais les culs-de-sac de la grappe sont complètement remplis d'éléments jeunes qui ont remplacé l'épithélium glandulaire.

La charpente musculeuse n'est pas atteinte.

Base de la langue. — Sur des coupes pratiquées au niveau de l'ulcération plus haut décrite, on voit que cette ulcération, peu profonde, atteint seulement la couche muqueuse. Elle paraît avoir suivi une marche chronique, car elle offre peu de traces d'inflammation : son fond et ses bords sont dépourvus de tissu embryonnaire; sur les bords on trouve, presque à la limite, de gros tubercules déjà anciens, offrant les mêmes caractères que ceux des piliers du voile ; — quant au fond de l'ulcération, il est constitué par le tissu sous-muqueux épaissi, et par les glandes en grappe très nombreuses en ce point de la face dorsale de la langue : ces glandes sont ratatinées et infiltrées, mais l'altération, purement superficielle, ne s'étend pas aux couches profondes.

Paroi postérieure du pharynx. — La couche muqueuse et sous-muqueuse est infiltrée d'une quantité considérable de tubercules, les uns isolés, les autres agglomérés en masses qui soulèvent l'épithélium et refoulent la couche musculeuse. — De place en place on voit de petites ulcérations cupuliformes, à bords minces ratatinés, qui paraissent dues à l'élimination d'un tubercule. — D'autres ulcérations plus vastes et plus anciennes offrent une transformation fibroïde de leur fond et de leurs bords. — La couche musculeuse est atteinte sur certains points, au niveau desquels les faisceaux musculaires comprimés et atrophiés ont perdu leur striation et se sont segmentés en blocs vitreux. — Sur une préparation, on distingue nettement un lympha-

tique volumineux, bossué et moniliforme, distendu par de la matière caséeuse et rampant dans le tissu sous-muqueux. Les vaisseaux sanguins sont rares; en certains points leur calibre est oblitéré par une masse granuleuse dans laquelle on distingue des globules blancs, mais la coupe de ces oblitérations vasculaires n'offre aucune ressemblance avec les cellules géantes.

Les *ganglions rétro-pharyngiens*, seuls engorgés, sont atteints de lésions tuberculeuses très évidentes. — Des granulations nombreuses, dont l'aspect rappelle les tubercules décrits plus haut dans les amygdales, se sont développées au sein du tissu adénoïde; ces granulations, déjà anciennes, et caséeuses au centre, renferment de très nombreuses cellules géantes; elles forment par leur réunion des figures très irrégulières, sortes de cartes de géographie, et laissent entre elles des portions anguleuses ou étoilées de tissu adénoïde sain, fortement coloré en rouge par le carmin.

Observation VI.

Tuberculose pulmonaire; ulcérations tuberculeuses à marche chronique sur les deux amygdales.

Veronnet (Placide), âgé de 27 ans, bijoutier, entre le 11 juillet 1879 à l'hôpital Cochin, dans le service de M. Bucquoy.

Cet individu ne peut donner que des renseignements assez vagues sur ses antécédents de famille; sa mère aurait succombé à une affection chronique, peut-être à une maladie de poitrine; — mais il ne peut préciser.

Lui-même a toujours joui d'une santé satisfaisante; il n'a pas eu d'accidents strumeux dans l'enfance; n'a jamais eu la syphilis. — Il a fait pas mal d'excès de boisson et de femmes.

Il y a dix-huit mois environ, il commença de tousser, sans cause connue, se crut atteint d'un simple rhume et ne se soigna pas d'abord. La toux persista, fut accompagnée d'une expectoration d'abord muqueuse, puis muco-purulente, assez fortement mélangée de sang.

L'embonpoint et les forces ont diminué progressivement, cependant le malade a pu continuer son travail. L'appétit s'est conservé,

les fonctions digestives sont restées régulières; il n'y a presque pas eu de diarrhée.

Il y a six mois environ, le malade aurait été pris d'un enrouement assez marqué, qui aurait diminué ensuite sans disparaître complètement. Un ou deux mois plus tard survint un mal de gorge très intense, exaspéré par les mouvements de déglutition. — Le malade s'est cru atteint de syphilis, et s'est confié aux soins d'un pharmacien, qui lui a cautérisé plusieurs fois la gorge. — Le mal néanmoins n'a pas cessé d'augmenter. — Au bout de quelques semaines, désespérant de se guérir lui-même, le malade s'est présenté à l'hôpital du Midi, où il a obtenu son admission.

Dès le premier examen, on a constaté une ulcération tuberculeuse de l'amygdale gauche, accompagnée de lésions pulmonaires de même nature. — On lui a fait des applications topiques de teinture d'iode et d'autres médicaments, en même temps qu'on le soumettait à un traitement interne par l'huile de foie de morue et le vin de quinquina. — Malgré le traitement, quinze jours environ après son entrée à l'hôpital du Midi, une nouvelle ulcération s'est développée sur l'amygdale droite et a augmenté rapidement, pendant que celle du côté gauche se développait dans toutes les directions.

Enfin, le 10 juillet, ce malade nous est adressé à l'hôpital Cochin par notre collègue M. Mathieu, interne de M. le Dr Simonet.

Etat actuel (10 juillet). — Le facies est pâle, l'embonpoint très diminué. — L'examen du thorax donne les résultats suivants : diminution notable de la sonorité sous les deux clavicules; respiration rude avec craquements humides; — en arrière, dans la fosse sous-épineuse droite, matité, souffle profond à timbre cavitaire et rhonchus sous-crépitants; plus bas, respiration rude, râles crépitants fins jusqu'à la base ; — à gauche, respiration soufflante au sommet; plus bas, sonorité et respiration normales.

Le malade tousse beaucoup, a eu il y a quinze jours une légère hémoptysie; sa respiration est gênée, et il a de temps à autre quelques étouffements.

L'appétit est bon, mais l'alimentation est rendue difficile par l'existence des lésions gutturales, qui se présentent sous l'aspect suivant :

L'*amygdale gauche* et la partie attenante des piliers du voile du palais sont excavés d'une manière très irrégulière par une ulcération

dont les caractères révèlent un début déjà ancien ; la perte de substance atteint surtout l'amygdale, dont la partie antérieure est excavée, la partie postérieure anfractueuse, couverte de gros bourgeons charnus hypertrophiques ; la surface des piliers antérieur et postérieur est également bourgeonnante, inégale et rugueuse. La longueur de l'arcade palatine de ce côté semble diminuée ; le voile est épaissi, et la luette, un peu tuméfiée dans sa partie gauche, est déviée de ce côté. — En abaissant fortement la langue, on voit que l'ulcération se prolonge jusque dans le sinus latéral du pharynx, où elle dépasse les limites visibles.

L'*amygdale droite*, la dernière prise, offre une ulcération moins profonde, plus régulière, assez exactement circulaire et couvrant toute sa surface libre. Cette ulcération est grisâtre et bourgeonnante, moins cependant que celle du côté opposé ; elle est creusée de petites excavations régulières, qui semblent répondre aux cryptes. — Les piliers du voile, dans la portion attenante à l'ulcération, offrent une surface rouge, inégale et comme érodée ; on y distingue un petit piqueté granité blanchâtre , avec de fines arborisations vasculaires.

Le voile du palais lui-même est sain ; il en est de même de la base de la langue et de la paroi pharyngienne postérieure. — A en juger par la voix, qui est pure et distincte, et par l'absence de cornage, le larynx paraît indemne. — La muqueuse buccale est parfaitement intacte.

Le malade accuse une sécheresse habituelle de la gorge, accompagnée d'un besoin incessant d'éructer ; — la toux et surtout la déglutition donnent lieu à des douleurs vives, qui sont exaspérées par les aliments forts ou épicés, et aussi par les substances mal mâchées. — Les boissons chaudes sont bien supportées. — Il y a quelquefois des nausées, mais jamais de régurgitation par le nez ; — à condition d'avaler lentement, rien ne pénètre dans le larynx.

Il n'y a pas trace d'engorgement des ganglions sous-maxillaires et cervicaux.

Il n'y a aucun signe de tuberculose intestinale ; les fonctions digestives sont régulières ; pas de diarrhée ; l'état général se maintient bien jusqu'à présent.

Huile de foie de morue.....40 grammes.
Vin de quinquina.

Attouchements avec la solution. { Glycérine.....30 grammes.
Acide phénique. 20 centigrammes.

18 **juillet.** — L'état général se maintient bon. — Sous l'influence du collutoire à l'acide phénique, les surfaces ulcérées se sont détergées, ont pris un aspect plus régulier, une coloration plus rose, et semblent être en voie de se cicatriser.

Le malade accuse toujours les mêmes troubles fonctionnels ; il se plaint d'éprouver des douleurs dans les oreilles, surtout du côté gauche.

21 **juillet.** — L'examen laryngoscopique fait voir que l'ulcération de l'amygdale gauche se continue en bas par une plaque infiltrée, saillante, qui descend jusqu'à l'encoignure latérale du pharynx. — L'épiglotte est rouge au niveau de son bord libre, un peu épaissie par places ; le larynx est sain du reste.

Le malade réclame sa sortie.

Observation VII.

(Communiquée en partie par mon collègue et ami le Dr Arnozan.)

Tuberculose pulmonaire ; — ulcération chronique de la gencive ; — éruption de granulie aiguë sur l'isthme du gosier et du pharynx. — Mort. — Autopsie : tuberculose généralisée ; ulcérations pharyngiennes, trachéales et intestinales ; — granulations dans le péritoine.

Eberhard (Charles), âgé de 34 ans, modeleur mécanicien, est entré le 17 mai 1879 à l'hôpital de la Charité, dans le service de M. Desnos.

Cet individu ne peut donner aucun détail sur ses antécédents héréditaires. — Lui-même s'est constamment bien porté ; n'a eu dans son enfance aucune manifestation scrofuleuse. — En 1865, il a eu une blennorrhagie, avec deux chancres sur le gland. — Aucun signe de syphilis constitutionnelle. Déporté en Nouvelle-Calédonie, il a souffert de grandes fatigues et de nombreuses privations, a fumé avec excès ; n'a eu cependant aucune maladie jusqu'à l'année dernière.

Rapatrié en juillet 1878, il a eu en arrivant une pleurésie double, pour laquelle il a été soigné, pendant deux mois environ, à l'hôpital de Belle-Isle-en-Mer. Depuis cette époque il tousse et maigrit ; n'a jamais eu d'hémoptysies. — Vers le mois d'octobre 1878, il a été reçu dans le service de M. Bernutz; on a constaté une pleurésie droite et on a été sur le point de la ponctionner ; mais une grande amélioration étant survenue spontanément, on s'est abstenu, et au mois de janvier 1879, il a quitté l'hôpital, en apparence à peu près guéri.

Depuis cette époque, la toux a reparu, est devenue fréquente, quinteuse, très fatigante ; les crachats verdâtres sont très abondants. — Il s'est produit des vomissements glaireux et alimentaires ; l'appétit a disparu, la faiblesse est devenue extrême : il y a une dyspnée intense, augmentant par la moindre fatigue ; sueurs nocturnes très abondantes.

Le malade se présente le 14 mai à l'hôpital de la Charité, où il obtient son admission.

État actuel. — La toux, la dyspnée n'ont pas cessé d'augmenter; le malade, pâle et très amaigri, est d'une faiblesse extrême.

L'examen du thorax donne les résultats suivants : au sommet *droit*, souffle caverneux et gargouillement révélant une excavation étendue ; à la base du même côté, matité, diminution des vibrations thoraciques et du murmure vésiculaire (imputable à la pleurésie ancienne); — au sommet *gauche*, respiration soufflante et râles cavernuleux, surtout en avant, léger affaiblissement du murmure vésiculaire à la base.

L'appétit est peu développé ; il y a parfois des vomissements alimentaires pendant les accès de toux. Un peu de météorisme abdominal, quelques coliques; pas de diarrhée. — Le toucher rectal ne révèle aucune tuméfaction de la prostate. Le testicule du côté gauche, plus volumineux que le droit, présente une induration notable, qui paraît siéger surtout dans l'épididyme; il existe une bosselure volumineuse et bien délimitée à la partie inférieure de celui-ci.

La *gencive* supérieure offre les lésions suivantes : une ulcération irrégulière, vaguement arrondie, à contours sinueux, occupe toute la hauteur de la gencive sur sa face libre, atteint le sillon gingivo-labial et empiète de quelques millimètres sur la muqueuse labiale ; —

cette ulcération, dont la largeur correspond à celle des incisives moyennes, a des bords d'un rose vif, non indurés, formant un liséré peu saillant; son fond inégal, déprimé, légèrement végétant dans quelques points, est couvert d'un exsudat purulent peu abondant. — Autour de l'ulcération sont disséminés trois ou quatre points jaunâtres, arrondis ou elliptiques, gros comme une tête d'épingle, dépourvus d'auréole inflammatoire.

Les ulcérations gingivo-labiales sont complètement indolentes; la mastication n'est ni gênée ni douloureuse; il n'y a pas de salivation.

23 **mai**. — Non loin du bord libre de la lèvre supérieure, on distingue un petit pointillé hémorrhagique au milieu duquel se voient trois petits points jaunâtres, disposés en triangle équilatéral, analogues à ceux de la gencive, mais plus petits. — Ces derniers se sont entourés d'un liséré d'un rouge vif, au centre duquel ils se détachent plus nettement; ils ne sont pas encore exulcérés.

La grande ulcération gingivale conserve les mêmes caractères. — Il n'y a rien au pharynx ni sur la langue. — Dans la région parotidienne et sous l'angle de la mâchoire on trouve quelques ganglions engorgés, petits, durs, faciles à isoler et indolents.

Pansement de l'ulcère gingival par la solution d'iodoforme.

2 **juin**. — L'état de la gencive s'est un peu amélioré; les tubercules de la lèvre n'ont pas fait de progrès. — État général toujours peu satisfaisant.

10 **juin**. — Les ulcérations gingivales tendent à se développer (attouchements avec l'acide chromique).

25 **juin**. — La phthisie pulmonaire ne paraît pas faire de progrès, mais l'état général est de plus en plus mauvais : la maigreur, la faiblesse sont extrêmes, les quintes de toux amènent des vomissements très fréquents.

Les lésions gingivales font des progrès; les tubercules isolés se sont ulcérés; la grande ulcération a gagné en largeur et en profondeur; de plus, le malade se plaint d'éprouver depuis quelques jours une sensation de brûlure à l'isthme du gosier, et un peu de gêne de la déglutition. — En examinant la gorge, on découvre sur le bord interne du pilier antérieur droit plusieurs petites échancrures arrondies, peu profondes; — sur le bord interne du pilier antérieur gauche, on remarque plusieurs points jaunes, de la grosseur d'un grain de

mil, formant une petite plaque très peu étendue. — Les ganglions sous-maxillaires sont volumineux et durs, peu douloureux à la pression.

2 **juillet.** — Les ulcérations gingivales s'étendent sans cesse : la principale gagne en profondeur ; son fond cesse de végéter, devient lisse et grisâtre ; les petites se sont confondues en une seule qui atteint la largeur d'une pièce de 20 centimes.

La petite plaque constatée sur le pilier antérieur gauche est remplacée par une ulcération plane, superficielle, à contours un peu festonnés, à surface opaline, rappelant un peu les caractères d'une plaque muqueuse. Vers le haut du pilier postérieur du même côté, existe un semis de points jaunes gros comme des grains de mil, au nombre de cinq ou six, et très rapprochés.

7 **juillet.** — Les points jaunes ont augmenté de volume et commencent à s'ulcérer ; de nouveaux points analogues apparaissent sur les piliers postérieurs des deux côtés. — La luette est gonflée, œdématiée, et traîne sur la base de la langue.

La gêne de la déglutition augmente chaque jour.

9 **juillet.** — Au voile du palais, l'éruption tuberculeuse est devenue très abondante ; la muqueuse est couverte d'un semis de points jaunes, les uns miliaires, isolés, d'autres plus étendus, moins réguliers et confluents, entourés d'une zone de rougeur diffuse.

Sur le pilier antérieur gauche, ulcération arrondie, grande comme un pois, dont les bords peu élevés ne sont ni tuméfiés ni décollés, dont le fond, grisâtre et uni, offre peu d'exsudation.

Il n'y a rien aux amygdales. — Au fond du pharynx on distingue un semis abondant de petits points jaunes, sans ulcérations.

Le malade accuse une dysphagie très douloureuse ; les aliments solides, les substances chaudes ou salées, ne sont avalés qu'au prix de très vives souffrances ; le vin, le lait, sont déglutis assez facilement. Il n'y a pas de rejet par les fosses nasales, pas de paralysie du voile du palais.

Depuis quelques jours, il existe une salivation très abondante ; le malade crache incessamment, et remplit deux crachoirs par jour d'une salive visqueuse, incolore, très facile à distinguer des crachats épais et verdâtres qui forment l'expectoration habituelle.

Il y a des bourdonnements d'oreilles, avec sensation de batte-

ments profonds ; l'ouïe est diminuée ; le tic-tac d'une montre ne peut être entendu à droite qu'à une distance maximum de 15 centimètres, à gauche il faut arriver au contact de la paroi crânienne.

La voix, claire jusqu'à présent, est très légèrement enrouée. — Il n'y a pas de cornage.

11 juillet. — L'éruption tuberculeuse de la gorge fait chaque jour des progrès ; les points jaunes sont remplacés successivement par des ulcérations arrondies, superficielles, à bords d'un rouge vif.

Le malade continue à s'affaiblir, l'alimentation est difficile et très imparfaite ; — il y a des vomissements fréquents à la suite des quintes de toux et même en dehors de celles-ci. Pas de diarrhée.

Au thorax, signes d'excavation au sommet droit ; matité et abolition du murmure respiratoire à la base ; — gros craquements humides au sommet gauche.

Les urines ne sont pas albumineuses.

16 juillet. — L'état du malade s'aggrave rapidement : les points jaunes et les ulcérations se multiplient sur toute l'étendue de la gorge. — La dysphagie fait des progrès ; la surdité devient complète, et la voix, bien conservée jusqu'à ces derniers jours, se couvre de plus en plus. — Les chaînes ganglionnaires des sterno-mastoïdiens sont engorgées, et forment de chaque côté du cou un chapelet de petites glandes dures.

Il y a des râles sous-crépitants fins dans toute l'étendue des deux poumons.

21 juillet. — Le malade est pris brusquement d'une hémorrhagie foudroyante, et meurt suffoqué en l'espace de quelques minutes.

Autopsie vingt-six heures après la mort. — Le cadavre est d'une maigreur excessive ; la bouche et le nez sont remplis de sang à moitié coagulé.

Le pharynx enlevé en totalité et ouvert longitudinalement présente les lésions déjà observées pendant la vie : — le *voile du palais* très épaissi, ferme et décoloré, présente une muqueuse pâle, à surface inégale et comme chagrinée en certains points, semée de petites ulcérations arrondies, lenticulaires, à fond grisâtre bien détergé ; — la *luette* est tuméfiée et augmentée de volume ; sa muqueuse est saine dans la portion libre, mais, vers la racine, une série d'ulcérations occupe autour de la luette un sillon profond, qui la détache en

grande partie de ses insertions, de telle sorte qu'elle paraît prête à tomber. — Les *piliers* du voile du palais semblent épaissis; du côté gauche, la surface du pilier antérieur est dépolie et chagrinée, légèrement exulcérée dans une assez grande étendue; l'amygdale du même côté est profondément exulcérée et presque détruite; l'autre très petite paraît saine. Dans la cavité du pharynx se voient de nombreuses ulcérations, les unes arrondies, bien isolées, lenticulaires ou punctiformes; d'autres plus étendues, irrégulières, à bords plats, nettement taillés, à fond tomenteux, grisâtre, formé par la couche sous-muqueuse ou même par la musculeuse mise à nu. — Les lésions atteignent leur plus haut degré sur les parties latérales, dans les points voisins des grandes cornes de l'os hyoïde; — en arrière et en haut elles s'atténuent peu à peu; — il a été impossible d'examiner les trompes d'Eustache.

La *gencive* supérieure présente une large ulcération principale, dont les caractères ont déjà été décrits; d'autres petites ulcérations se voient autour.

La *langue* est saine dans toute son étendue.

L'*œsophage* ne présente aucune lésion; l'*estomac*, sain également, offre des parois intactes, non ulcérées; — l'*intestin grêle* présente quelques ulcérations irrégulières, les unes arrondies, d'autres vaguement polygonales; ces ulcérations ne présentent pas la forme annulaire propre aux ulcérations tuberculeuses, elles n'ont pas donné lieu à une perte de substance, mais bien à un épaississement considérable de la paroi intestinale, épaississement qui va, en certains points, jusqu'à 4 ou 5 millimètres. La surface ulcérée est pâle et d'aspect caséeux, garnie d'une petite quantité de détritus purulents. Le *péritoine* dans toute son étendue et surtout au niveau des ulcérations est couvert de granulations saillantes, les unes isolées, petites et miliaires, d'autres réunies en amas qui atteignent la dimension d'un grain de chènevis ou même d'un grain de riz. —Des adhérences récentes, faciles à rompre, unissent en beaucoup de points les anses intestinales entre elles; il n'y a pas de perforation, pas de liquide épanché dans la cavité péritonéale.

Le *larynx* offre des ulcérations récentes, analogues à celles du pharynx, mais moins étendues et moins nombreuses. L'épiglotte n'est pas entamée; les replis ary-épiglottiques ne sont pas engorgés.

La *trachée* est le siège d'altérations très étendues et très remarquables; la muqueuse trachéale est tuméfiée, épaissie et tomenteuse; dans la portion où manquent les cartilages, elle est labourée d'ulcérations étendues, irrégulières, qui atteignent trois ou quatre centimètres de largeur. La portion inter-cartilagineuse de la trachée semble distendue, élargie, et le diamètre du tube trachéal est sensiblement au-dessus de la normale.

Les bronches sont rouges, mais sans ulcérations.

Le *poumon droit*, enveloppé d'une coque de fausses membranes épaisses, est petit, ratatiné; son tissu, criblé de grosses granulations tuberculeuses, est le siège d'une pneumonie interstitielle très avancée; une excavation occupe son lobe supérieur.

La plèvre contient une petite quantité de liquide séreux, enkysté, répondant à la base du thorax.

Le *poumon gauche* est volumineux et lourd; son lobe inférieur, très congestionné, présente un semis abondant de granulations miliaires, récentes. Il est impossible de retrouver nettement le lieu d'origine de l'hémorrhagie qui a emporté le malade.

Le *cœur* est sain, ainsi que le péricarde.

Le *foie*, volumineux, un peu gras, ne renferme pas de granulations tuberculeuses.

Les *reins* sont augmentés de volume, leur substance corticale est décolorée et d'aspect graisseux, on n'y trouve pas la réaction caractéristique de la dégénérescence amyloïde.

Il existe une tuberculisation assez avancée de la *prostate*, des *vésicules séminales* et du *testicule gauche*.

L'*examen histologique* n'a pu être achevé à temps pour être rapporté ici dans tous ses détails, et nous donnerons seulement les principaux résultats.

Les parois du *pharynx* et du *voile du palais* offrent une éruption abondante de granulations tuberculeuses isolées ou confluentes, la plupart déjà adultes, offrant un centre caséeux avec une ou plusieurs cellules géantes, et une zone périphérique en voie de transformation fibreuse. Les lésions sont limitées à la muqueuse et n'atteignent pas la couche musculaire.

La *trachée* présente des altérations analogues, mais plus diffuses; il y a un épaississement considérable du tissu conjonctif de la mu-

queuse; les éléments glandulaires sont atrophiés et ratatinés.

Les *ulcérations intestinales* sont localisées au niveau des follicules adénoïdes ; ceux-ci sont épaissis et offrent en divers points des îlots de dégénérescence caséeuse, véritables granulations tuberculeuses, très analogues à celles des ganglions lymphatiques ou des amygdales (voy. obs. V). Quelques granulations isolées se voient dans la couche celluleuse. Du côté du péritoine, des amas considérables de granulations déjà vieilles, fibro-caséeuses pour la plupart, sont groupés dans le tissu conjonctif sous-séreux et font saillie du côté de la surface libre ; mais toujours elles demeurent recouvertes par une épaisseur appréciable du tissu conjonctif normal ou enflammé qui les sépare de l'épithélium du péritoine. *Dans aucun cas les granulations ne semblent développées aux dépens de cet épithélium.*

SECTION II

ABRÉGÉ DES OBSERVATIONS PUBLIÉES PAR DIVERS AUTEURS.

Observation VIII.

Julliard, *Thèses de Paris*, 1865. — Ulcérations tuberculeuses du pharynx.

Une femme de 45 ans toussait depuis deux mois et avait eu à diverses reprises des hémoptysies, quand elle fut prise de mal de gorge et d'une grande gêne de la déglutition. — Deux mois plus tard on constatait l'existence d'une ulcération assez profonde, à bords déchiquetés, occupant la luette et le voile du palais ; — il y avait des signes manifestes de tuberculose pulmonaire.

Les lésions gutturales s'aggravèrent rapidement, de nouvelles ulcérations se développèrent sur le pharynx : douleurs vives en avalant, salivation et sputation ; — enrouement révélant l'extension de la maladie au larynx. Au bout de quinze jours, mort par œdème glottique.

A l'autopsie, on trouva les ulcérations du voile, de la luette et du pharynx recouvertes d'un mucus visqueux. Excavations tuberculeuses

aux deux sommets. — Œdème des replis ary-épiglottiques; quelques petites ulcérations dans le larynx. Ulcérations tuberculeuses de l'intestin.

Observation IX.

Julliard, *loc. cit.* — Tuberculose miliaire de la gorge.

Femme de 30 ans, atteinte depuis deux ans de tuberculose pulmonaire, éprouvait depuis plusieurs mois de l'enrouement, et des douleurs dans la gorge dues au développement d'une phthisie laryngée.

Pendant qu'elle était à l'hôpital, on vit se développer rapidement une tuberculisation miliaire du voile du palais, des amygdales et du pharynx. Il se produisit une salivation très abondante et un gonflement marqué des ganglions sous-maxillaires. — La malade succomba un mois après aux progrès de l'hecticité.

Il y avait dans le pharynx des ulcérations étendues, livides et blafardes; des ulcérations analogues se voyaient dans le larynx et jusque dans la trachée. Il en existait quelques-unes dans l'intestin et dans l'estomac. — Les deux poumons étaient farcis de cavernes.

Observation X.

Julliard, *loc. cit.* — Phthisie pulmonaire; angine tuberculeuse.

Autre femme de 30 ans, atteinte depuis trois ans de tuberculose pulmonaire. Depuis sept semaines environ elle éprouvait de la sécheresse et quelques picotements dans la gorge. Pas d'enrouement.

Quand on l'examina, elle présentait des ulcérations sur la luette, le voile du palais, le fond du pharynx, tapissées de mucosités. — Tuberculose pulmonaire au 2e et au 3e degré. — Bientôt se manifestèrent des douleurs très vives au moment de la déglutition; — les ulcérations gutturales, malgré des cautérisations répétées à la teinture d'iode, prirent une extension rapide; il se développa un gonflement douloureux des ganglions sous-maxillaires. — La malade

tomba dans un état d'hecticité profonde, et succomba au bout de six semaines.

A l'autopsie, on trouva les parois pharyngiennes parsemées d'ulcérations superficielles à bords nets et saillants, tapissées d'un muco-pus tenace. — Autres ulcérations superficielles et peu nombreuses dans le larynx. Ulcérations tuberculeuses de l'intestin. — Infiltration tuberculeuse et cavernes dans les poumons.

Observation XI.

B. Wagner, *Arch. für Heilk.* VI Jahrg. Heft 4. — Tuberculose miliaire de la gorge.

Un homme de 44 ans succomba à une tuberculose chronique. — A l'autopsie, on trouva des tubercules dans les poumons, dans le foie, la rate, les reins, et dans le larynx. De plus, on rencontra à la racine de la langue et sur la face antérieure du voile du palais, de nombreuses ulcérations du diamètre d'une lentille, à bords blanchâtres fortement infiltrés, dont le fond était couvert de pus. La base de la langue dans toute son étendue, les parties latérales et la paroi postérieure du pharynx dans leur moitié supérieure montrèrent de petits nodules d'un gris rosé, du volume d'un grain de millet ou d'un grain de chènevis, autour desquels la muqueuse était médiocrement injectée et couverte de pus. En quelques points on voyait des ulcérations, les unes arrondies, les autres irrégulières, recouvertes d'un pus tenace.

L'examen microscopique a montré dans les nodules ci-dessus décrits les éléments du tubercule : petites cellules et noyaux la plupart ratatinés et en voie de dégénérescence, détritus granuleux, etc.

Les bords et le voisinage des ulcérations présentaient des éléments plus jeunes; les noyaux étaient plus ronds et moins altérés. Dans l'épaisseur de la muqueuse fortement hypertrophiée, on remarquait de nombreuses proliférations nucléaires, qui semblaient se développer aux dépens des cellules du tissu conjonctif.

Observation XII.

E. Wagner, *Arch. für Heilk.* 1870, H. 6 et 1871, H. 1. — Tuberculisation pharyngo-laryngée.

Dans un cas de phthisie pulmonaire chronique, on trouva dans le voile du palais, le pharynx et le larynx, un fort épaississement de la muqueuse, avec néoformation de tissu réticulé ; — il y avait en plusieurs endroits des ulcérations.

Observation XIII.

E. Wagner, *loc. cit.* — Tuberculose généralisée ; angine tuberculeuse.

Chez un homme de 25 ans, on crut trouver, avec tous les signes d'une phthisie pulmonaire avancée, ceux d'une syphilis secondaire du pharynx. La luette et les piliers étaient rouges et tuméfiés, couverts en beaucoup de points d'un exsudat blanchâtre, et exulcérés dans quelques-uns de ces points. Sur la paroi postérieure se voyait une ulcération plus étendue, assez sèche, dont les environs étaient également d'un rouge vif et très gonflés. L'épiglotte aussi était fortement tuméfiée.

Le malade étant mort au bout de six semaines, l'autopsie montra les lésions ordinaires de la phthisie pulmonaire et intestinale avec néoformation d'éléments lymphoïdes groupés ou diffus, dans le voile du palais, le pharynx, le larynx, la plèvre costale et pulmonaire, le péritoine, le foie et les reins. Dans le pharynx, ce tissu de nouvelle formation pénétrait en certains points jusque dans les muscles.

Observation XIV.

S. Gee, *S. Barthol. hosp. Reports*, vol. VII, 1871. — Phthisie gutturale aiguë simulant la diphthérie.

Georges Hammond, âgé de 8 ans, souffrait depuis quinze jours de

la gorge quand il fut amené à l'hôpital comme atteint de diphthérie. Fièvre intense et cachexie rapide. Dysphagie excessive ; expuition muco-purulente abondante ; ulcération générale de la muqueuse pharyngée. Engorgement considérable des ganglions sous-maxillaires.

Mort huit jours après ; à l'autopsie on constata une infiltration miliaire généralisée des deux poumons, du foie et de la rate. Depuis l'apophyse basilaire jusqu'au cartilage cricoïde, la muqueuse pharyngienne était entièrement détruite ; les deux amygdales profondément excavées. Des ulcérations profondes situées au niveau des grandes ailes du cartilage thyroïde laissaient à nu le bord postérieur de ce cartilage. La membrane muqueuse de l'épiglotte, des replis ary-épiglottiques et de la face postérieure du cartilage cricoïde était rouge et boursouflée. Les cordes vocales étaient superficiellement exulcérées.

Observation XV.

S. Gee, *loc. cit.* — Tuberculose pulmonaire et pharyngo-laryngée.

Caroline Hill, âgée de 30 ans, fut admise le 17 mars 1871 à l'hôpital Saint-Barthélemy, où elle mourut le 13 avril suivant.

A l'autopsie on trouva les deux poumons farcis de tubercules miliaires, et creusés d'excavations à leur sommet. La muqueuse pharyngienne, depuis le voile du palais jusqu'au cartilage cricoïde, était ulcérée ; les replis glosso-épiglottiques étaient ulcérés, et l'épiglotte presque entièrement détruite. Le voile du palais, très épaissi, n'était pas ulcéré. La membrane muqueuse du larynx était ulcérée jusqu'au-dessous des ventricules.

Observation XVI.

Isambert, *Soc. méd. des hôpitaux*, 1871. — Granulie aiguë pharyngo-laryngée.

Une femme de 30 ans souffrait de la gorge depuis environ deux ans, et se plaignait d'un peu de difficulté à avaler ; de plus elle toussait depuis cinq ou six mois.

A son entrée, on trouva un peu de submatité au sommet droit; voix nasonnée. Pas d'engorgement des ganglions cervicaux. Sur la face antérieure du voile du palais, les piliers antérieurs et la luette, plaques nombreuses à contours sinueux, à surface gaufrée et mamelonnée, entourées d'un liséré inflammatoire étroit, d'un rouge terne. Sur la luette, les amygdales, les piliers postérieurs et la paroi pharyngienne, couche grisâtre mamelonnée, demi-transparente, rappelant l'aspect des dépôts plastiques de la péritonite adhésive. Sur la paroi postérieure du pharynx, on remarquait plusieurs boutons acuminés analogues à la pointe d'un furoncle à maturité, perdus au milieu des produits pultacés de la gorge.

Après avoir essayé des applications locales de bromure de potassium, puis de chlorate de potasse, sans résultat, on essaya un traitement spécifique par le proto-iodure, qui dut être interrompu en raison de l'augmentation des douleurs, et de la salivation mercurielle. On eut alors recours à l'huile de foie de morue, au vin de quinquina et aux cautérisations par l'acide chromique concentré. Les surfaces ulcérées se détergèrent et la douleur diminua, ainsi que la suffocation.

Mais bientôt les symptômes pulmonaires s'aggravent, et la malade succombe au bout de deux mois.

A l'autopsie on trouva les poumons farcis de granulations miliaires en voie de ramollissement ; la glotte rétrécie par le gonflement des parties voisines. Les ulcérations pharyngiennes étaient superficielles.

Observation XVII.

Isambert, *Soc. méd. des hôpitaux*, 1872. — Granulie aiguë du pharynx.

Un individu, offrant des signes peu nets de tuberculose pulmonaire au premier degré, voit se développer sur le voile du palais et le pharynx un semis de granulations grisâtres grosses comme des grains de semoule. En même temps dysphagie, affaiblissement de l'ouïe, engorgement des ganglions sous-maxillaires.

Peu à peu les granulations augmentent de volume, s'ulcèrent et deviennent saignantes ; les ganglions se ramollissent et s'abcèdent. Le malade meurt dans le marasme au bout de quatre mois.

L'examen histologique du pharynx, fait par M. Troisier, a montré des granulations tuberculeuses formées par de petits groupes d'éléments embryonnaires tassés les uns contre les autres, occupant le chorion de la muqueuse et le tissu sous-muqueux.

Observation XVIII.

Bucquoy, *Soc. méd. des hôpitaux*, 1874. — Angine tuberculeuse.

D..., âgé de 34 ans, sommelier, entre le 18 février 1874 à l'hôpital Cochin. Depuis l'an dernier il tousse, a maigri et perdu ses forces. Au moment de son entrée il présente des signes nets de tuberculose pulmonaire au deuxième degré.

Il se plaint de cuisson dans la gorge et de difficulté à avaler. Sur la moitié droite du voile du palais, on découvre de petites saillies grisâtres, arrondies, du volume d'un grain de millet, reposant sur une muqueuse à peine enflammée. Les jours suivants ces granulations se multiplient, forment des plaques de l'étendue d'une lentille qui s'exulcèrent rapidement. Cachexie rapide.

Le 21 mars le malade exige sa sortie et on le perd de vue.

Observation XIX.

Cadiat, *Bull. de la Soc. anat.*, 1874. — Tuberculose pulmonaire et pharyngée.

Une femme, manifestement tuberculeuse, a été prise depuis deux mois de douleurs de gorge, avec parésie du voile du palais, gênant beaucoup la déglutition des liquides. — On a constaté des ulcérations pharyngées qui ont paru de nature tuberculeuse. — A diverses reprises il s'est produit des accidents de suffocation paraissant dus à de l'œdème de la glotte.

La suite de l'observation n'a pas été recueillie.

Observation XX.

Hanot, *Bull. de la Soc. anat.*, 1874. — Phthisie gutturale.

Un homme de 51 ans, atteint depuis quatre ans de tuberculose

pulmonaire, a eu il y a deux mois une ulcération de la gencive, qui a amené la chute des incisives supérieures. Quinze jours avant son entrée à l'hôpital, tuméfaction et points blanchâtres sur la luette et la face antérieure du voile du palais ; bientôt suivie d'exulcération.

A l'entrée : signes de tuberculose pulmonaire au deuxième degré ; ulcérations irrégulières, à bords taillés à pic, sur la luette et ses commissures ; ulcérations très superficielles, à bords peu saillants, à surface chagrinée, sur le voile du palais ; — érosions ulcéreuses à la surface des amygdales ; — rien sur la face postérieure du pharynx. — Léger engorgement des ganglions sous-maxillaires.

Cachexie rapide ; dyspnée ; asphyxie. — Le malade succombe douze jours après.

A l'*autopsie* on trouve des granulations grises disséminées dans toute la hauteur des poumons ; quelques noyaux caséeux au sommet.

L'*examen microscopique* du pharynx fait voir des lésions inflammatoires diffuses dans les parties ulcérées, avec quelques granulations tuberculeuses disséminées. — Les altérations sont limitées au chorion et au tissu sous-muqueux. Au niveau des amygdales on découvre également quelques granulations tuberculeuses concentrées dans la muqueuse de revêtement.

Observation XXI.

Hayem, *Bull. de la Soc. méd. des hôpitaux,* 1874. — Tuberculisation du pharynx.

M. Hayem « a eu l'occasion d'observer un cas d'éruption tuberculeuse du pharynx, du voile du palais et de la luette ; cette éruption se composait de granulations grises ou jaunes entourées d'un liséré rougeâtre, ainsi que cela se voit dans les poumons atteints de phthisie aiguë. Il a vu se produire consécutivement un ramollissement avec ulcération. »

Observation XXII.

Martineau, *Bull. de la Soc. méd. des hôpitaux*, 1874. — Tuberculisation pulmonaire, pharyngée, anale.

Un homme atteint depuis l'année dernière d'une tuberculose pul-

monaire qui est aujourd'hui arrivée au deuxième degré, présente une angine tuberculeuse caractérisée par une rougeur diffuse du voile du palais et des piliers, et par l'existence d'une exulcération grisâtre sur la face antérieure du pilier postérieur près de la base de la luette ; — cette exulcération est régulière, ovale, en coup d'ongle. La déglutition n'est pas douloureuse.

Il existe une ulcération du bord de l'anus et de la fesse gauche, datant de six semaines et offrant tous les caractères des ulcérations tuberculeuses.

Observation XXIII.

Cornil, *Journ. des conn. méd.*, 1875. — Tuberculose pulmonaire ; ulcération du voile du palais.

Un employé de commerce atteint depuis un an de tuberculose pulmonaire a été pris il y a un mois de douleurs de gorge et de dysphagie. — L'examen du pharynx fait voir sur le pilier antérieur du voile du palais, du côté droit, une ulcération grise, à bords irréguliers, parsemée de points jaunâtres saillants. A a périphérie sont des granulations isolées dont l'une est en voie d'ulcération à son sommet. — Une autre ulcération de même nature, mais moins avancée, occupe l'amygdale. — Aux deux sommets, on constate des lésions tuberculeuses au deuxième et au troisième degré.

Le malade est mort trois mois après. L'autopsie n'a pas été relatée.

Observation XXIV.

Cornil, *Journ. des conn. médicales*, 1875. — Ulcère tuberculeux du voile du palais.

Un malade du service de M. Bernutz a succombé aux progrès de la phthisie pulmonaire, après avoir présenté un ulcère tuberculeux du voile du palais.

A l'autopsie : voile du palais épaissi et ulcéré ; formation abondante de tissu embryonnaire au fond et aux bords de l'ulcération,

et hypertrophie des glandes acineuses, dont les cellules épithéliales sont infiltrées de granulations graisseuses. — Sur les bords de l'ulcération se voient des amas de cellules rondes ayant la forme et les caractères des granulations tuberculeuses.

Observation XXV.

Isambert, *Bull. de la Soc. méd. des hôpitaux*, 1875-76. — Tuberculisation du voile du palais.

Une jeune femme de 25 à 30 ans, présentant quelques craquements humides au sommet des poumons, est atteinte d'une érosion superficielle de la muqueuse palatine, constituée par de fines granulations occupant la face antérieure de la luette et le pilier postérieur droit du voile du palais. La luette est encore assez intacte, mais le pilier postérieur est fortement entamé, et derrière l'ulcération du voile, une excavation de la largeur d'une pièce de 20 centimes tend à se former dans la paroi pharyngienne postérieure.

Six mois plus tard la luette est tombée, détruite par la tuberculisation, mais ensuite il a paru se produire une amélioration ; le voile du palais est devenu moins douloureux ; les granulations tuberculeuses ont paru s'énucléer peu à peu par un travail de caséification et de suppuration, et les petites ulcérations alvéolaires, qui se produisent à la suite de ce travail, se comblent peu à peu. — Ce résultat est dû à la glycérine morphinée.

On trouve toujours aux poumons des signes de tuberculisation au deuxième degré.

Observation XXVI.

Isambert, *Bull. de la Soc. méd. des hôpitaux*, 1875. — Granulie aiguë pharyngo-laryngée.

Autre malade, atteinte de lésions pulmonaires passant du deuxième au troisième degré. Des granulations grises envahissent les deux côtés du voile du palais, à droite et à gauche. L'épiglotte érodée à sa

surface est le siège d'une infiltration qui double son volume. — Les ligaments ary-épiglottiques sont gonflés et œdémateux.

Observation XXVII.

S. Gee, *S. Barthol. Hosp. Reports*, vol. XI, 1875. — Ulcérations tuberculeuses de l'isthme du gosier.

Thomas S., âgé de six ans, souffrait depuis neuf mois d'une diarrhée continuelle, quand il commença à se plaindre de la gorge. — On reconnut que la surface de la luette était très inégale, couverte de saillies et de dépressions ; l'amygdale gauche manifestement ulcérée. Un muco-pus très épais couvrait la face postérieure du pharynx. Les ganglions cervicaux étaient engorgés et durs, surtout à droite.

L'ulcération du voile du palais s'accrut avec lenteur et finit par détruire la luette. Dysphagie ; régurgitation des liquides par le nez ; douleurs excessives au moment de la déglutition, rendant l'alimentation presque impossible. Timbre nasonné de la voix.

Amaigrissement extrême ; fièvre hectique. Mort au bout de six semaines.

Autopsie : la totalité du pharynx jusqu'à l'origine de l'œsophage est couverte d'une matière jaune, puriforme ; la membrane muqueuse est détruite dans une grande étendue et laisse à nu la couche musculeuse. Il en est de même au niveau des deux faces du palais. La luette est détruite. La membrane muqueuse de la base de la langue est également en partie ulcérée. L'amygdale droite est détruite, la gauche difficile à distinguer. L'épiglotte et les replis ary-épiglottiques sont ulcérés, mais moins profondément que les parois pharyngiennes. Les surfaces ulcérées sont parsemées de points et de traînées blanchâtres et piquetées d'ecchymoses. Le voile du palais, considérablement épaissi, est décoloré. — L'altération s'étend à la face postérieure de l'épiglotte et au vestibule du larynx ; les cordes vocales et la portion sous-glottique sont intactes.

Les ganglions lymphatiques sous-maxillaires et cervicaux sont caséifiés et ramollis.

Infiltration tuberculeuse dans les poumons ; — ulcérations tuber-

culeuses de l'intestin grêle, du cæcum et du côlon ascendant. Engorgement considérable des ganglions mésentériques.

L'examen histologique du voile du palais a fait voir des granulations nombreuses, les unes sphériques, d'autres allongées ou fusiformes, répandues dans le tissu conjonctif sous-muqueux. Ces granulations ont les caractères du tubercule cellulaire de Virchow, et sont formées d'une agglomération de noyaux très petits, sans aucune des cellules dites épithélioïdes ; on n'y découvre pas de cellules géantes.

Observation XXVIII.

Liouville, *Bull. de la Soc. anat.*, 1875. — Ulcération tuberculeuse du pharynx.

Un malade atteint de tuberculose généralisée présentait une dys phagie extrême, et l'ingestion des liquides excitants, comme le vin, déterminait des douleurs très vives.

A l'autopsie on trouva sur la face antérieure du pharynx, derrière le larynx, une ulcération très profonde, ayant déterminé l'ossification et la nécrose du cartilage cricoïde; dans le point correspondant de la face postérieure du pharynx, autre ulcération absolument semblable. — Le larynx était sain et nullement intéressé, si ce n'est par propagation et de dehors en dedans.

Observation XXIX.

Isambert, *Bull. de la Soc. méd. des hôpitaux*, 1876. — Ulcérations tuberculeuses de l'isthme du gosier.

Petite fille de quatre ans et demi, née de parents bien portants ; a présenté quelques accidents scrofuleux dans la première enfance.

Il y a quatre mois, on s'est aperçu que le voile du palais était couvert d'ulcérations blanchâtres et qu'il n'y avait plus de luette.

Actuellement la respiration est gênée; il y a un peu de cornage, peu de douleur de la déglutition. Sur le bord libre du voile du palais et les piliers, zone ulcérée superficiellement, couverte de granu-

lations chagrinées, blanchâtres comme des grains de semoule ou des œufs de poisson, le tout formant une plaque de 1 centimètre de largeur environ. — La luette est tombée, il n'en reste qu'un tronçon. Rien qu'un peu de rougeur à la paroi postérieure du pharynx. — Tuméfaction de l'épiglotte et des replis ary-épiglottiques.

Les poumons ne présentent encore aucun signe certain de tuberculose, mais il est à craindre qu'ils ne soient prochainement envahis.

Observation XXX.

Frænkel, *Berl. Klin. Wochenschr.*, 1876. — Phthisie pulmonaire; pharyngite tuberculeuse.

Un homme de 42 ans, atteint d'une phthisie pulmonaire bien caractérisée, présenta des ulcérations tuberculeuses du dos de la langue et de tout le pharynx. — Peu de temps après il contracta la diphthérie à laquelle il succomba.

L'autopsie, faite par Cohnheim, fit voir des noyaux de pneumonie caséeuse et des excavations dans les deux poumons, avec infiltration de tubercules miliaires anciens et récents; — des tubercules miliaires dans la rate, le foie, les reins, la prostate; — des ulcérations tuberculeuses de l'iléon; — enfin sur le dos de la langue et dans le pharynx de nombreuses ulcérations tuberculeuses, avec engorgement de même nature des ganglions cervicaux.

Observation XXXI.

Frænkel, *loc. cit.* — Ulcérations tuberculeuses du pharynx.

Une fille de 18 ans fut atteinte d'ulcérations du pharynx que l'on supposa de nature syphilitique et que l'on traita en conséquence. — Mais, loin de s'améliorer sous l'influence des mercuriaux, les lésions ne firent que s'accroître, et en même temps se manifestèrent des signes de plus en plus nets d'une affection tuberculeuse des sommets.

Observavion XXXII.

Frænkel, *loc. cit.* — Tuberculose pulmonaire et pharyngée.

Un homme âgé de 33 ans, dont le père et deux frères sont morts phthisiques, a été atteint il y a un an d'hémoptysie. Depuis deux mois il éprouve des douleurs en avalant.

Au moment où on l'examine il est pâle et maigre, présente des signes d'induration tuberculeuse au sommet droit. — Au pharynx, surtout du côté droit, se voient des ulcérations étendues qui occupent toute la paroi latérale, dépassent en avant l'isthme du gosier et empiètent sur le voile du palais. La luette, de la grosseur du pouce, est couverte de petites saillies du volume d'une lentille ; son point d'implantation sur le voile est entouré d'un cercle de petites ulcérations. Le bord des ulcérations est lardacé par places, et à leur voisinage se montrent de petits noyaux grisâtres et jaunâtres. Les ganglions lymphatiques de l'angle des mâchoires sont engorgés et atteignent le volume d'une noix.

Le traitement par l'iodure de potassium n'a amené aucune amélioration, et le malade succombe au bout de quelques semaines. — Autopsie non faite.

Observation XXXIII.

Frænkel, *loc. cit.* — Tuberculose généralisée ; ulcérations du pharynx.

Une femme, dont le frère était mort poitrinaire, souffrait depuis deux mois de douleurs dans le cou, et d'une gêne de la déglutition ; — bientôt après, fièvre continuelle, toux et perte des forces.

On constata une infiltration tuberculeuse des deux sommets. — Sur toute la moitié droite, et un peu sur la partie gauche du voile du palais, ulcérations lenticulaires confluentes, qui ne tardèrent pas à envahir les parois latérales et postérieure du pharynx ; — excroissances polypoïdes au voisinage de l'amygdale droite. — Luette atrophiée. — L'épiglotte très raccourcie, couverte d'ulcérations con-

fluentes, était épaissie de même que les replis ary-épiglottiques. Il existait quelques ulcérations sur les cartilages aryténoïdes. Les cordes vocales, d'un rouge vif, offraient un bord inégal et déchiqueté.

Il y avait un gonflement notable des ganglions du cou. Les divers symptômes s'aggravèrent rapidement et le malade succomba quinze jours après.

A l'autopsie, indépendamment des lésions constatées dans le pharynx, on trouva les deux poumons infiltrés de granulations grises, et creusés de cavernes à leur sommet ; des tubercules dans les plèvres, le foie, la rate ; — des ulcérations tuberculeuses dans l'intestin.

Observation XXXIV.

Frænkel, *loc. cit.* — Tuberculose pharyngo-laryngée.

Une journalière de 37 ans, qui présentait des signes évidents de tuberculose pulmonaire au deuxième degré, se plaignit de difficulté à avaler. Sur les parties latérales du pharynx on trouva des ulcérations lenticulaires, confluentes, entourées de nodules grisâtres semi-transparents. Au laryngoscope, œdème notable de l'épiglotte, moin considérable des replis ary-épiglottiques ; — petits ulcères sur les cartilages aryténoïdes, injection vive des cordes vocales et de la muqueuse de la trachée.

Ganglions du cou engorgés, gros comme des noix.

Observation XXXV.

Frænkel, *loc. cit.* — Angine tuberculeuse.

Un ouvrier de 29 ans, non syphilitique, offrant des antécédents héréditaires suspects, toussait depuis longtemps quand il fut pris d'une gêne dans le cou avec douleur et difficulté de la déglutition, besoin fréquent d'éructer. Il consulta un médecin qui le soumit aux frictions mercurielles.

Trois semaines après il était atteint d'une stomatite avec fétidité extrême de l'haleine. Sur le voile du palais et les parties latérales du pharynx on découvrait de nombreuses ulcérations lenticulaires facilement saignantes, entourées de nodules gris et jaunâtres. Tuméfaction considérable de la luette. Engorgement et tuméfaction notable des ganglions cervicaux surtout à droite. Signes d'infiltration tuberculeuse au sommet droit.

Les jours suivants, sur le voile du palais se développent de petites nodosités confluentes, qui s'exulcèrent rapidement. Trois semaines plus tard le malade succombe.

A l'autopsie on trouve des ulcérations tuberculeuses sur le bord droit de la langue, sur toute l'étendue de l'isthme du gosier. Le larynx et l'épiglotte sont également envahis. Il existe des tubercules dans le foie, les reins, la rate et les poumons. — Ulcérations tuberculeuses de l'intestin.

Observation XXXVI.

Vallin, *Bull. de la Soc. méd. des hôpitaux*, 1876. — Ulcérations tuberculeuses du palais et de la langue.

Un homme de 43 ans, d'une bonne santé habituelle, avait eu des hémoptysies en 1872 ; s'était rétabli.

En novembre 1875, ulcération au pilier droit du voile, de la dimension d'une pièce de 50 centimes, à fond grisâtre, à bords minces d'un rouge vif. — Un traitement spécifique suivi pendant deux mois ne fit qu'aggraver le mal.

Au 15 juin 1876, on constate une tuberculisation pulmonaire au troisième degré. La voix est nasonnée, la déglutition difficile et accompagnée de rejet des liquides par le nez. L'isthme du gosier est couvert d'ulcérations souillées de sanie purulente et de détritus alimentaires; ces ulcères recouvrent les deux piliers, le voile du palais, la voûte palatine; leur fond est inégal, grisâtre; leurs bords, irréguliers, sont rouges, bourgeonnants, saignants. Les lésions sont surtout prononcées du côté droit. Deux ulcérations arrondies, grisâtres, se voient sur les parties latérales de la langue.

On constate une diminution notable de la sensibilité cutanée dans

la région mentonnière droite, et une parésie des muscles masticateurs, que l'on est tenté d'attribuer à une compression ou à une inflammation du nerf maxillaire inférieur au voisinage des ulcérations du voile du palais et de la voûte palatine.

A l'autopsie, on trouve les deux poumons farcis de granulations tuberculeuses à divers degrés de développement. — Les lésions bucco-pharyngiennes sont limitées à l'isthme du gosier; la paroi postérieure du pharynx est intacte. Il en est de même du larynx.

Observation XXXVII.

Laveran, *Bull. de la Soc. méd. des hôpitaux*, 1877. — Tuberculose miliaire de la voûte palatine et du pharynx.

G..., âgé de 35 ans, a été atteint l'année dernière d'une pleurésie gauche qui, ponctionnée deux fois, a paru guérir. — Il y a un mois, développement de petites aspérités sur la muqueuse de la voûte du palais, un peu à gauche de la ligne médiane; mastication pénible et salivation abondante et incommode.

L'examen de la gorge fait voir des ulcérations superficielles occupant toute la moitié gauche de la voûte palatine et du voile du palais, dépassant même la ligne médiane sur quelques points ; ces ulcérations sont confluentes vers la partie antérieure; leurs bords irrégulièrement arrondis se touchent sur un grand nombre de points ; çà et là de petits îlots de muqueuse rouge, enflammée. Vers la partie postérieure, notamment au niveau de la luette, les petites ulcérations sont bien distinctes les unes des autres ; le fond est grisâtre, les bords sont arrondis : elles ont le diamètre de petits pois, tout au plus. — Signes d'induration sous la clavicule droite.

Les lésions pulmonaires font des progrès rapides, et le malade succombe trois semaines après.

A l'*autopsie* on trouve une infiltration tuberculeuse généralisée des deux poumons ; — de nombreuses ulcérations intestinales, petites, arrondies, semblant occuper les follicules clos ; — granulations tuberculeuses dans le péritoine.

L'*examen histologique* fait voir, dans la couche sous-épithéliale de la

muqueuse palatine, des groupes de granulations tuberculeuses très reconnaissables, avec cellule géante centrale. — Mêmes lésions dans la luett

Observation XXXVIII.

Secchi, *Berl. Klin. Wochenschr.*, 1877. — Tuberculose miliaire du pharynx.

Un homme de 42 ans, qui n'offrait aucun antécédent de syphilis ni de tuberculose, vit se développer pendant l'été de 1876 une ulcération très tenace, située au côté gauche du palais, à l'union de la voûte avec le voile. — En même temps il commençait à tousser.

Un traitement spécifique ne produisit aucune amélioration, et bientôt, l'état général ne laissant plus de doute sur le développement de la tuberculose, on envoya le malade dans le midi.

En décembre 1876, l'émaciation était extrême, la peau sèche, terreuse, très chaude. Voix presque éteinte ; douleurs dans le cou avec irradiations dans les oreilles, rendant la déglutition si pénible, que les aliments solides ne peuvent être avalés qu'avec beaucoup de peine et que les liquides refluent par le nez. Expuition incessante de mucus tantôt blanchâtre, tantôt purulent, épais. Dans la gorge du côté gauche du palais, grande ulcération étendue et superficielle qui va depuis le milieu de la voûte palatine jusqu'aux piliers du voile (25 millim. environ de longueur sur 10 de largeur); les bords sont irréguliers, le fond lardacé d'un jaune sale. Une autre ulcération s'étend sur la muqueuse de la face interne de la joue ; une troisième sur le côté de la langue. Aux environs de la première ulcération, petits nodules jaunâtres, gros comme des têtes d'épingle, en train de s'exulcérer. Mêmes nodosités, mêmes petites ulcérations lenticulaires sur le bord libre de l'épiglotte, qui est œdématiée. — Engorgement considérable des ganglions lymphatiques sous-maxillaires et cervicaux des deux côtés.

Au thorax, matité et râles sous-crépitants aux deux sommets.

Le 31 décembre, on découvre sur la moitié droite, saine jusqu'alors, du palais, de nombreuses granulations grises, miliaires, dont quelques-unes sont déjà remplacées par de petites ulcérations arrondies et jaunâtres. — Depuis ce moment la maladie prend une marche

rapide : il se forme, à droite comme à gauche, une large ulcération d'aspect lardacé qui ne tarde pas à envahir les piliers du voile du palais et l'amygdale. — Difficulté croissante d'avaler, ne permettant que l'ingestion d'une très petite quantité de lait, ou de quelques boissons mucilagineuses; — le vin, le bouillon, occasionnent des douleurs intolérables.

Le malade meurt dans le marasme le 27 janvier. L'autopsie n'a pu être pratiquée.

Observation XXXIX.

Sourris, *Thèses de Paris*, 1877. — Angine tuberculeuse chronique.

Une jeune fille de 17 ans, issue de parents tuberculeux, avait eu dans son enfance divers accidents de nature scrofuleuse : conjonctivites rebelles; engorgements ganglionnaires, etc.

Il y a quatre ans, elle fut prise de maux de gorge avec ulcérations de la luette, qui ne furent pas arrêtées par des cautérisations à la teinture d'iode et au nitrate d'argent.

Au premier examen, pratiqué par M. Krishaber, on constata une destruction partielle de la luette et de l'épiglotte; des ulcérations profondes dans l'espace inter-aryténoïdien. — La voix était altérée. — On eut recours aux toniques généraux, et aux applications de glycérine morphinée.

Sept mois plus tard, la luette avait disparu en totalité ; le voile du palais et ses piliers étaient presque entièrement détruits; la voix éteinte; la déglutition presque impossible. On constatait des signes de tuberculisation au sommet des deux poumons.

Un mois plus tard la malade succomba.

Observation XL.

Krishaber, *Thèse de Sourris*, 1877. — Folliculite tuberculeuse aiguë du pharynx.

Une jeune fille de 22 ans fut prise de point de côté, de toux, de fièvre et présenta rapidement tous les symptômes d'un état typhoïde

très accentué. Le diagnostic restait indécis entre une fièvre typhoïde et une granulie aiguë quand la malade se plaignit de difficulté de la déglutition. — On examina la gorge et on constata sur le voile du palais, la luette et sur toute la paroi postérieure du pharynx, l'existence d'un grand nombre de granulations grises. La muqueuse était rouge, mais nullement exulcérée.

Un peu plus tard des râles sibilants se manifestèrent aux deux bases, et bientôt la malade succomba avec tous les symptômes d'une granulie aiguë.

Observation XLI.

Bourceret, *Thèse de Sourris*, 1877. — Ulcération tuberculeuse de l'amygdale.

Un homme de 65 ans fut pris il y a quatre ou cinq mois de fièvre, de toux et de perte des forces. — A partir de la même époque il souffrit de temps en temps de la gorge; quelques hémoptysies, diarrhée.

Au moment de son entrée il portait aux deux sommets des lésions tuberculeuses au deuxième et au troisième degré. Il souffrait de la gorge et éprouvait de la difficulté à avaler ; le fond de la gorge était rouge ainsi que le voile du palais; la luette tuméfiée. Sur l'amygdale droite, près du pilier antérieur, se voyait une petite ulcération ovalaire, à fond grisâtre atonique ; tout autour, cinq ou six petits points jaunâtres et quelques autres points d'un blanc grisâtre. On fit des cautérisations avec le nitrate d'argent.

Quelques jours après, l'ulcération était devenue plus profonde, les granulations plus confluentes. — Des attouchements avec la teinture d'iode produisirent de bons résultats ; l'ulcération resta stationnaire, la déglutition devint moins pénible.

Le malade mourut quelques jours après.

A l'autopsie on trouva les poumons farcis de noyaux tuberculeux, quelques petites excavations aux sommets; quelques ulcérations tuberculeuses dans l'intestin.

L'examen histologique de l'ulcération amygdalienne permit d'y reconnaître des granulations tuberculeuses petites et nombreuses.

Observation XLII.

K. Breus, *Wiener med. Wochenschrift*, 1878. — Ulcérations tuberculeuses du pharynx, de l'œsophage et de l'estomac à la suite de l'action d'un caustique.

Un individu de 21 ans, phthisique, avala dans un moment de désespoir une certaine quantité de solution de potasse, et se fit des brûlures profondes au pharynx, à l'œsophage et à l'estomac. Trois mois après il mourut dans le marasme.

A l'autopsie on trouva des tubercules dans les poumons, dans le foie, dans la rate et dans les reins. Sur les parois pharyngiennes se voyaient des cicatrices fibreuses et rétractiles, et dans leur voisinage de nombreuses ulcérations ayant tous les caractères des ulcérations tuberculeuses ; d'une forme irrégulièrement arrondie, d'une dimension atteignant 1 centimètre, elles mettaient à nu la couche musculeuse. Dans leur voisinage se voyaient nettement des granulations miliaires et d'autres plus volumineuses, manifestement caséeuses. Parmi les faisceaux musculaires du constricteur du pharynx, existaient également de nombreux tubercules miliaires visibles à l'œil nu.

Observation XLIII.

Gelade, *Thèses de Paris*, 1878. — Ulcérations tuberculeuses bucco-pharyngées ; salivation.

Un homme de 36 ans éprouvait depuis quelques semaines des douleurs de gorge, avec un peu de toux et d'expectoration.

A son entrée on constate de la submatité et quelques craquements aux deux sommets. Sur le voile du palais, à droite, large ulcération à bords nets taillés à pic et dentelés; à gauche et plus en arrière, autre ulcération, étroite et allongée, allant se terminer sur l'amygdale; autres ulcérations dans le sillon gingivo-labial et sur la muqueuse labiale. La mastication et la déglutition sont très gênées, le malade crache plus de trois crachoirs par jour.

Bientôt dyspnée croissante; cyanose et asphyxie, et le malade succombe un mois après son entrée.

A l'autopsie on trouve les poumons farcis de granulations disséminées. — Pas de lésions de l'intestin. L'examen histologique montre une infiltration embryonnaire diffuse occupant le tissu sous-muqueux, et se propageant dans les glandes muqueuses et entre les muscles.

Observation XLIV.

Féréol, *Thèse de Gelade.* — Tuberculisation du voile du palais.

Une femme de 27 ans, qui ne présente pas d'antécédents héréditaires de phthisie, a eu une pleurésie il y a un an; depuis cette époque elle tousse, sans avoir craché de sang; elle a maigri et se plaint de transpirations nocturnes.

Il y a cinq mois, a débuté une petite ulcération à la face interne de la muqueuse gingivale, entre les deux dernières molaires. Depuis deux mois, picotements dans la bouche; un médecin qu'elle a consulté a trouvé la voûte palatine parsemée de petits boutons blancs qui en peu de temps se sont transformés en ulcérations.

Au moment où la malade entre à l'hôpital, on constate une large ulcération, parsemée de plaques jaunâtres, mais non saillantes, qui occupe la moitié gauche de la voûte palatine et de la face antérieure du voile du palais. — Submatité et craquements aux deux sommets.

Des attouchements avec la teinture d'iode ayant produit une légère amélioration, la malade quitte l'hôpital.

Observation XLV.

Siredey, *Thèse de Gelade.* — Ulcération tuberculeuse du voile du palais.

Une femme de 29 ans avait présenté à diverses reprises des signes de tuberculisation pulmonaire, et toussait continuellement depuis dix-huit mois, quand elle fut prise de douleurs de gorge. — Au moment où on l'examina, il y avait des signes de ramollissement aux

deux sommets. La partie gauche du voile du palais offrait une ulcération irrégulière à surface grisâtre et granuleuse, à bords dentelés minces, non décollés, entourés d'un liséré rose. Autre ulcération analogue sur la gencive.

Il y avait des douleurs assez vives, s'irradiant dans l'oreille gauche; — la mastication était gênée, la déglutition également douloureuse; la sécrétion salivaire augmentée. Pas d'engorgement des ganglions sous-maxillaires.

Observation XLVI.

Fernet, *Thèse de Spillmann*, 1878. — Granulie aiguë péritonéale, pulmonaire et pharyngée.

Une femme de 54 ans avait présenté depuis cinq mois des signes successifs de granulie du péritoine et des plèvres, quand elle fut prise de douleurs de gorge et d'une grande gêne de la déglutition. — Un mois plus tard on constata l'existence d'une large exulcération qui occupait la luette, le bord libre du voile, les piliers et le fond du pharynx. Sous l'influence d'un collutoire morphiné l'ulcération se détergea, devint granuleuse, et les douleurs se calmèrent. — Mais la malade mourut subitement quelques jours après.

A l'autopsie on reconnut que l'ulcération observée pendant la vie s'étendait à la face supérieure du voile du palais ; il existait de plus une ulcération isolée au niveau de la grande corne gauche de l'os hyoïde. — Les lobes supérieurs des deux poumons étaient farcis de tubercules de grosseur variable ; il existait des ulcérations tuberculeuses dans l'intestin ; — le foie était infiltré de granulations embryonnaires récentes.

L'examen histologique fit reconnaître une prolifération embryonnaire très abondante, occupant le tissu conjonctif, étouffant les éléments glandulaires et les muscles. Quelques granulations tuberculeuses bien nettes sur les limites de l'ulcération.

INDEX BIBLIOGRAPHIQUE

BREUS (K.). *Tuberkulöse Ulzeration des Pharynx, Œsophagus, und des Magens nach Kalilaugen-verätzung* (*Wiener med. Wochenschrift*, 1878).

BUCQUOY. Angine tuberculeuse (*Société médicale des hôpitaux*, 1874.

CADIAT. Angine tuberculeuse (obs. d') (*Bull. de la Soc. anatomique*, 1874, p. 340).

CADIAT. Évolution des lésions tuberculeuses dans les muqueuses (*Bull. de la Soc. de biologie*, 1877).

CORNIL. De l'angine tuberculeuse (*Journal des connaissances médicales*, 1875).

CORNIL ET RANVIER. *Manuel d'histologie pathologique*, 3e partie.

FRAENKEL. *Ueber die Miliartuberkulose des Pharynx* (*Berl. Klin. Wochenschr.*, 46 et 47, 1876).

GEE (Samuel). *Two cases of tuberculous angina faucium* (*S. Bartholomew's Hospital Reports*, vol. VII, 1871).

GEE (Samuel). *On tuberculous angina faucium* (*third case*) (*S. Bartholomew's Hospital Reports*, vol. XI, 1875).

GELADE. De la tuberculose bucco-pharyngée (*Thèse de Paris*, 1878).

HANOT. Angine tuberculeuse (*Bull. de la Soc. anat.*, 1874, p. 336).

HAYEM. Angine tuberculeuse (obs. d') (*Bull. de la Soc. méd. des hôpitaux*, 1874).

ISAMBERT. De l'angine scrofuleuse (*Bull. de la Soc. méd. des hôpitaux*, 1871).

ISAMBERT. Tuberculose miliaire aiguë pharyngo-laryngée. 1er et 2e mémoire (*Ann. des mal. de l'oreille et du pharynx*, t. I, 1875 ; t. II, 1876).

ISAMBERT. Nouveaux faits de tuberculose miliaire aiguë pharyngo-laryngée (*Bull. de la Soc. méd. des hôpitaux*, 1875-76)

JULLIARD. Des ulcérations tuberculeuses de la bouche et du pharynx (*Thèses de Paris*, 1865).

KLEBS. *Ueber die Entstehung der Tuberkulose und ihre Verbreitung im Körper* (*Virchow's Archiv* XLIV, p. 296).

KOCH. De l'angine scrofuleuse et de la granulie pharyngo-laryngée (*Thèses de Paris*, 1873).

LABOULBÈNE. De la tuberculose bucco-pharyngée (*France médicale*, 1879).

LAVERAN. Tuberculose miliaire de la voûte palatine et du palais (*Soc. méd. des hôpitaux*, 1877).

LIOUVILLE. Tuberculose généralisée ; ulcération du pharynx (*Bull. de la Soc. anat.*, 1875, p. 36).

MARTINEAU. Angine tuberculeuse et ulcération tuberculeuse de l'anus chez un phthisique (*Bull. de la Soc. méd des hôpitaux*, 1874).

RÜHLE. *Ueber Pharynx Krankheiten* (*Volkmann's Sammlung Klinischer Vorträge* VI, p. 75).

SECCHI. *Miliartuberkulose des Pharynx* (*Berl. Klinische Wochenschr.*, 1877).

SOÛRRIS. De l'angine tuberculeuse (*Thèses de Paris*, 1877).

SPILLMANN. De la tuberculisation du tube digestif (*Thèses d'agrégation*, 1878).

VALLIN. Ulcérations tuberculeuses de la langue, du voile du palais et de la voûte palatine (*Soc. méd. des hôpitaux*, 1876).

VIRCHOW. *Die Kranhhaften Geschwülste*, II, p. 651.

B. WAGNER. *Tuberkulose des Pharynx* (*Archiv für Heilkunde*; VI Jahrgang, Heft 4).

E. WAGNER. *Das Tuberkelähnliche Lymphadenom, der cytogene oder reticulirte Tuberkel* (*Archiv für Heilkunde*, 1870, Heft 6, 1871, Heft 1).

E. WAGNER. Ziemssen's *Handbuch der speciellen Pathologie und Therapie*, VII, p. 225.

O. WEBER. Pitha und Billroth's *Chirurgie*, III, p. 337-360.

WENDT. Ziemssen's *Handbuch der speciellen Pathologie und Therapie*, VII, 294 et suiv.

TABLE DES MATIÈRES

Pages.

INTRODUCTION. 1
DÉFINITION ET DIVISION DU SUJET 5
CHAPITRE Ier. — HISTORIQUE 8
CHAPITRE II. — ANATOMIE ET PHYSIOLOGIE PATHOLOGIQUES. 17
§ 1. Aperçu d'anatomie normale. 18
§ 2. Lésions visibles à l'œil nu. 22
A. Stade d'infiltration 23
B. — d'ulcération. 25
C. Lésions concomitantes 30
§ 3. Lésions microscopiques 34
A. Lésions de la muqueuse. 35
B. — des glandes en grappe 39
C. — des follicules clos. 40
D. — des muscles 44
E. — des vaisseaux sanguins. 46
— cellules géantes. 48
F. — des lymphatiques. 51
CHAPITRE III. — ÉTIOLOGIE. 53
CHAPITRE IV. — SYMPTOMATOLOGIE GÉNÉRALE 57
§ 1. Période de début. 58
§ 2. Période d'état. 60
Signes physiques. 60
Troubles fonctionnels. 62
État général. 66
§ 3. Période de terminaison 68
CHAPITRE V. — FORMES CLINIQUES. 70
§ 1. Folliculite tuberculeuse aiguë 71
§ 2. Tuberculose miliaire diffuse. 73
§ 3. Tuberculose ulcéreuse chronique. 75

CHAPITRE VI. — Diagnostic 78
§ 1. Diagnostic de la folliculite tuberculeuse aiguë 79
Angine typhoïde. 79
Angine varioleuse. 79
§ 2. Diagnostic de la tuberculose miliaire pharyngée. 80
Angine herpétique. 80
Angine du muguet. 80
Angine aphtheuse 81
Angine ulcéro-membraneuse 82
§ 3. Diagnostic de la pharyngite tuberculeuse chronique. 82
Angine glanduleuse. 83
Angine scrofuleuse. 84
Cancroïdes de la gorge. 86
Chancre de la gorge. 87
Plaques muqueuses 87
Syphilides ulcéreuses. 89
Gommes ulcérées. 89
CHAPITRE VII. — Pronostic et traitement 90
§ 1. Pronostic 90
§ 2. Traitement. 92
Pièces justificatives 95
Section I. — Observations personnelles et inédites. 95
Section II. — Abrégé des observations publiées par divers auteurs. . 138
Index bibliographique. 161

352-80. Corbeil. — Typ. Crété.

EXPLICATION DES PLANCHES

PLANCHE I

Pharynx ouvert par sa face postérieure pour montrer les lésions de la tuberculose chronique ulcéreuse.

E. Épiglotte presque détruite.

V. Ulcérations tuberculeuses occupant la base de la langue et les parties latérales du pharynx.

T. Granulations tuberculeuses infiltrant la paroi qui présente un aspect mamelonné et chagriné.

PLANCHE II

Fig. I. — *Coupe de la paroi pharyngienne* infiltrée de tubercules embryonnaires (grossiss. 20 diamètres).

E. Épithélium de revêtement de la muqueuse pharyngienne.

M. Faisceaux musculaires.

T. Granulations tuberculeuses infiltrant le chorion muqueux et les interstices de la couche musculaire.

V. Vaisseaux sanguins.

F. Faisseau primitif altéré, englobé dans une granulation (fausse cellule géante).

Fig. II. — *Coupe d'une amygdale tuberculeuse* (grossiss. 35 diamètres).

E. Épithélium pavimenteux tapissant une crypte amygdalienne.

G. Granulations tuberculeuses disséminées dans le tissu adénoïde.

C. Cellules géantes.

V. Vaisseaux sanguins.

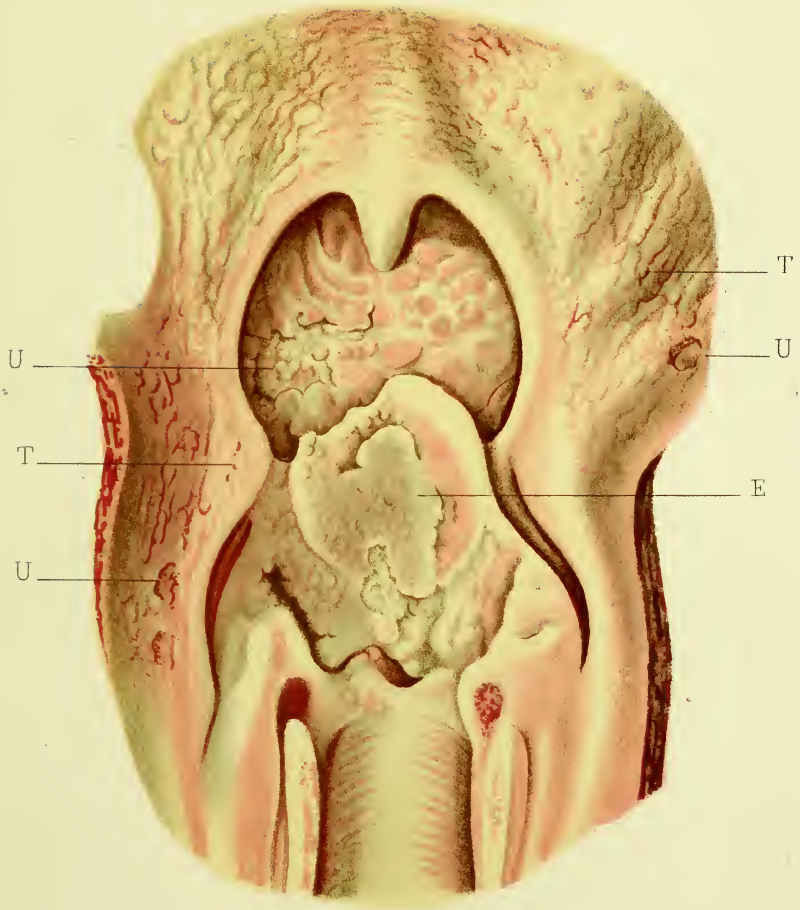

Nicolet lith.

Imp. Becquet, Paris.

Fig. 1.

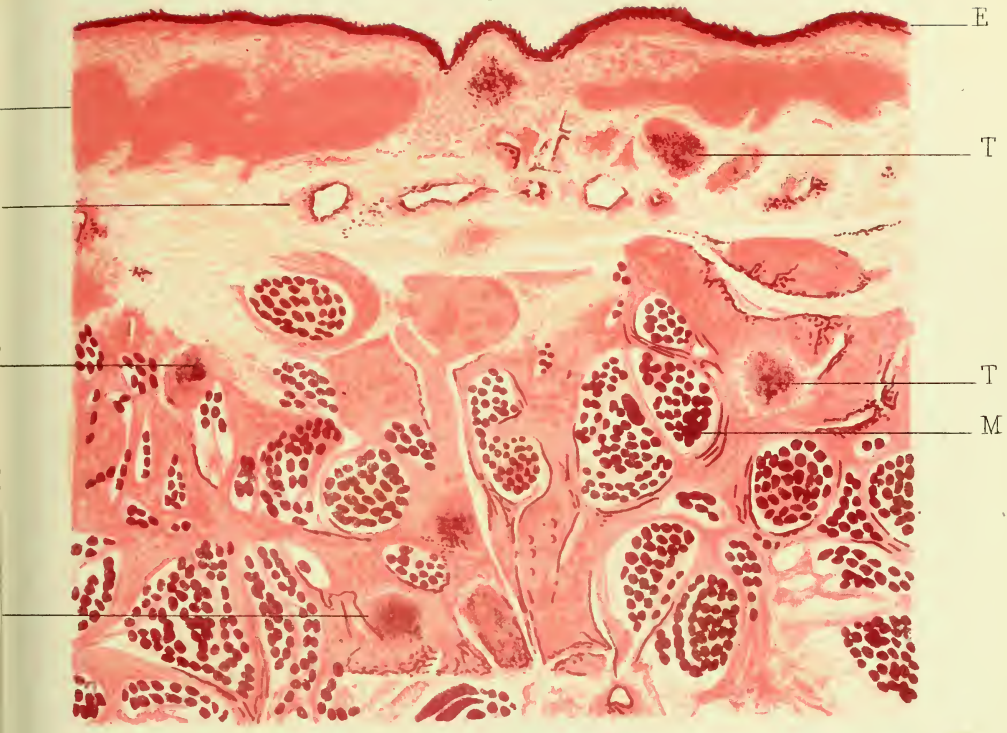

Fig. 2.

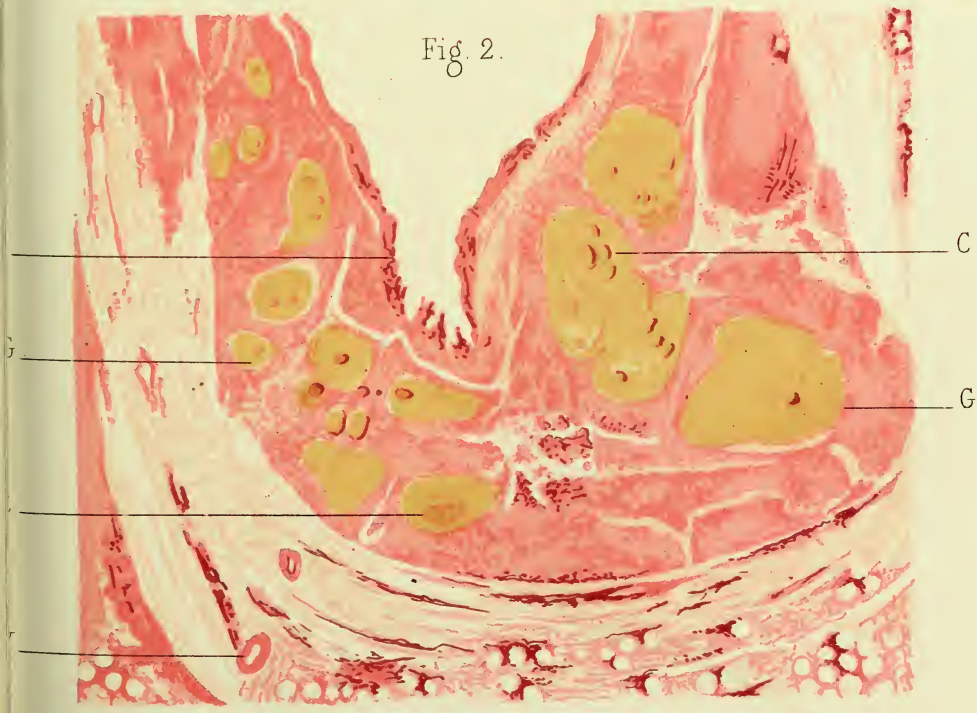

Nicolet lith.

Imp. Becquet, Paris.